J Radiol 2003;84:659-65
© Editions Françaises de Radiologie, Paris, 2003.

POLYARTHRITE RHUMATOÏDE DÉBUTANTE : APPORT DE L'ÉCHOGRAPHIE DES ARTICULATIONS MÉTACARPOPHALANGIENNES

N Boutry (1), A Lardé (1), X Demondion (1), RM Flipo (2), M van Holsbeeck (3) et A Cotten (1)

ABSTRACT

Value of US imaging of metacarpophalangeal joints in patients with early rheumatoid arthritis

Technological advances in the field of ultrasound imaging may have, especially in metacarpophalangeal joints, an impact on decision making in patients with early rheumatoid arthritis. First, the normal anatomy of the metacarpophalangeal joints is briefly reviewed. Then, the authors describe the main ultrasound imaging findings of early RA. The role of ultrasound imaging in the assessment of therapeutic response as well as the benefit of microbubble ultrasound contrast agents are considered.

Key words: Arthritis, rheumatoid. Extremities, ultrasound. Hand, anatomy. Hand, arthritis.

J Radiol 2003;84:659-65

RÉSUMÉ

Les progrès technologiques effectués dans le domaine des ultrasons laissent entrevoir, en particulier aux articulations métacarpophalangiennes, des perspectives intéressantes dans la prise en charge des patients atteints de polyarthrite rhumatoïde débutante. Après de brefs rappels concernant l'écho anatomie normale des articulations métacarpophalangiennes, les auteurs passent en revue les principales manifestations échographiques de la polyarthrite rhumatoïde débutante. La place de l'échographie dans le suivi thérapeutique des patients de même que l'apport des produits de contraste ultrasonores sont également abordés.

Mots-clés : Arthrite rhumatoïde. Extrémités, échographie. Main, anatomie. Main, arthrite.

INTRODUCTION

Le diagnostic de polyarthrite rhumatoïde débutante repose sur des critères cliniques, biologiques et radiologiques (présence ou non d'érosions osseuses). Jusqu'alors, seule la radiographie conventionnelle constituait l'imagerie de référence. Le plus souvent, les premières manifestations radiographiques de polyarthrite rhumatoïde ne surviennent que 6 à 24 mois après le début des symptômes (1). En outre, la prolifération synoviale (ou pannus) constitue le primum novens de la destruction articulaire, les érosions et la chondrolyse n'apparaissant que secondairement. Il s'avère pourtant à l'heure actuelle qu'une prise en charge thérapeutique agressive, la plus précoce possible, soit à même d'enrayer le processus de destruction articulaire et de limiter les séquelles fonctionnelles de cette maladie. La quête de moyens d'imagerie diagnostique plus performants suscite par conséquent un engouement croissant, d'autant qu'à la phase initiale de la maladie, le bilan biologique est le plus souvent normal (absence de facteur rhumatoïde).

Les progrès technologiques effectués dans le domaine des ultrasons et notamment, l'apparition des sondes haute fréquence, ont permis d'accroître la résolution spatiale et la résolution en contraste de l'échographie. En outre, le caractère superficiel des articulations métacarpophalangiennes, précocement atteintes, laisse entrevoir des perspectives intéressantes dans la prise en charge des patients atteints de polyarthrite rhumatoïde débutante.

(1) Département de Radiologie Ostéo-Articulaire, Hôpital Roger Salengro, CHRU de Lille, Boulevard du Pr. J Leclercq, 59037 Lille Cedex. (2) Département de Rhumatologie, CHRU de Lille. (3) Département de Radiologie Ostéo-Articulaire, Henry Ford Hospital, Détroit (USA).

Correspondance : N Boutry
E-mail : nboutry@chru-lille.fr

Travail financé par une bourse de la Société Française de Radiologie.

ÉCHO ANATOMIE NORMALE DES ARTICULATIONS MÉTACARPOPHALANGIENNES (À L'EXCLUSION DU 1ER RAYON)

Une bonne connaissance de l'écho anatomie normale est un pré requis indispensable à l'étude des articulations métacarpophalangiennes chez des patients atteints de polyarthrite débutante. À ce jour, aucun critère échographique de normalité des articulations métacarpophalangiennes, n'a été clairement défini. C'est la raison pour laquelle nous avons mené une étude sur cadavres et volontaires sains à l'aide d'une sonde linéaire haute fréquence (2). La coupe échographique longitudinale de la face dorsale d'une articulation métacarpophalangienne permet d'identifier les structures suivantes : la cavité articulaire, les récessus synoviaux, les reliefs osseux de la tête métacarpienne et de la base phalangienne, ainsi que le revêtement cartilagineux de la tête métacarpienne.

© 2019 Elsevier Masson SAS. Tous droits réservés. - Document téléchargé le 10/12/2019 Il est interdit et illégal de diffuser ce document.

À la face palmaire, de petits os sésamoïdes surplombent parfois la face palmaire des têtes métacarpiennes, en particulier au 5e rayon et à moindre degré au 2e rayon.

La cavité articulaire n'est guère visible à l'état normal. À la face dorsale comme à la face palmaire, on note habituellement la présence d'une structure grossièrement triangulaire, homogène, discrètement hyperéchogène, interposée entre la tête métacarpienne et la base phalangienne à la face profonde du tendon extenseur ou fléchisseur *(fig. 1)*. Son aspect morphologique varie d'un individu à l'autre *(fig. 2)*. Elle est constituée d'un tissu fibroconjonctif vascularisé dont la face profonde, articulaire, est tapissée d'une mince couche synoviale.

Chaque articulation métacarpophalangienne possède un récessus synovial proximal ou récessus métacarpien et un récessus synovial distal ou récessus phalangien à la face palmaire et à la face dorsale. À l'état normal, le récessus métacarpien dorsal est le plus constamment visualisé. Son extrémité proximale est typiquement effilée *(fig. 3)*. Sa hauteur est éminemment variable (9,5 mm en moyenne ; extrêmes, 1,3-15,9 mm). À l'inverse, l'épaisseur synoviale normale mesurée à la face dorsale ou palmaire varie peu (1,5 mm en moyenne ; extrêmes, 0,6-3 mm). En outre, à la face dorsale, le tubercule osseux de la tête métacarpienne est facile à objectiver et pourrait permettre d'effectuer les mesures de manière reproductible *(fig. 4)*.

Seul le revêtement cartilagineux de la tête métacarpienne est bien visible en échographie. La flexion palmaire permet de mieux le dégager. Il apparaît sous forme d'un liseré très hypoéchogène aux limites nettes *(fig. 5)*. Son épaisseur est variable (0,7 mm en moyenne ; extrêmes, 0,4-1,2 mm).

Le versant radial des têtes métacarpiennes, fréquemment le siège d'érosions osseuses au cours de la polyarthrite rhumatoïde débutante, offre un aspect physiologique régulièrement incurvé *(fig. 6)*. Sur le versant dorsal des têtes métacarpiennes, en particulier au 2e rayon, mais également sur le versant ulnaire de la 5e tête métacarpienne, on visualise un défect osseux qu'il s'agira de ne pas confondre avec une authentique érosion osseuse. Cette pseudo-érosion présente typiquement des contours réguliers, des angles de raccordement à la corticale nets *(fig. 7)*. Le plan transversal permet une meilleure analyse morphologique que le plan longitudinal. Cette encoche correspond, sur le plan anatomique, à une petite dépression *(fig. 7)* dans laquelle s'insère le récessus synovial. Le versant palmaire des têtes métacarpiennes de même que les bases phalangiennes sont indemnes de telles images-pièges.

SÉMIOLOGIE ÉCHOGRAPHIQUE DE LA POLYARTHRITE RHUMATOÏDE DÉBUTANTE

Synovite et érosion osseuse constituent les deux principales lésions élémentaires. L'échographie permet également la détection d'une chondrolyse, d'une ténosynovite, ou bien encore d'un nodule rhumatoïde.

La synovite

La synovite constitue la lésion élémentaire la plus précoce. Elle se définit par la présence d'un épaississement synovial associé, lorsque la synovite est active, à une hyperhémie synoviale.

Épaississement synovial

Sur le plan morphologique, la synovite se traduit par la visualisation d'un épaississement synovial associé ou non à la présence d'un épanchement liquidien intra-articulaire. Le diagnostic n'est pas toujours aisé. En effet, aucun critère objectif d'épaississement synovial n'a été clairement défini à ce jour. L'échographie permet cependant de différencier la prolifération synoviale de l'épanchement intra-articulaire. L'épanchement est anéchogène ; la pression exercée sur la sonde expulse le liquide intra-articulaire. À l'inverse, la prolifération synoviale est hypoéchogène ; la pression exercée sur la sonde est inopérante. La distension des récessus synoviaux, en particulier celle du récessus métacarpien dorsal dont l'extrémité proximale apparaît typiquement bombante, constitue une aide précieuse au diagnostic *(fig. 8)*. Pour Backhaus et al. (3), l'échographie posséderait une sensibilité (53 %) supérieure à celle de l'IRM avec injection de gadolinium (41 %) dans la mise en évidence d'une synovite chez des patients atteints de polyarthrite rhumatoïde débutante (absence d'érosion osseuse sur les radiographies).

Hyperhémie synoviale

La mise en évidence d'une hyperhémie synoviale signe le caractère actif de la prolifération synoviale. Cette hyperhémie s'appréhende en mode Doppler couleur ou Doppler énergie, avec ou sans utilisation de produits de contraste ultrasonores, et se traduit par un hypersignal couleur *(fig. 9)*. Un réglage préalable satisfaisant du gain couleur ou de la PRF (Pulse Repetition Frequency) s'impose. De manière générale, les résultats obtenus en modes Doppler couleur et Doppler énergie sont superposables. Le Doppler énergie a l'avantage d'être plus sensible aux flux lents mais également aux artéfacts cinétiques. Dans la plupart des publications, l'importance de l'hyperhémie synoviale s'apprécie de manière semi-quantitative par comparaison aux tissus mous avoisinants : un score (0 = absence de perfusion synoviale ; 1 = perfusion synoviale modérée ; 3 = perfusion synoviale intense) est attribué à chaque articulation métacarpophalangienne. Une telle gradation est habituellement confiée à deux observateurs indépendants. Un résultat par consensus est obtenu en cas de discordance. L'utilisation de logiciels adaptés (4, 5) permettant une analyse informatique de la densité des signaux couleur devrait permettre à l'avenir de limiter la subjectivité d'appréciation des résultats.

Deux études ont corrélé l'importance de l'hypersignal en mode Doppler couleur (6) ou Doppler énergie (7) aux données histologiques et ce, au genou, chez des patients devant bénéficier de la mise en place d'une prothèse totale pour arthrose ou arthrite rhumatoïde. Le degré d'hyperhémie synoviale en mode Doppler permettait de différencier une prolifération synoviale banale, réactionnelle, peu vascularisée (arthrose) d'une prolifération synoviale destructrice, inflammatoire, vascularisée ou pannus (arthrite rhumatoïde). Walther et al. (7) ont en outre démontré une corrélation significative entre l'importance de l'hypersignal doppler et celle de l'hyper vascularisation sur les coupes histologiques. Steuer et al. (4) ont comparé le Doppler énergie à l'IRM avec injection intraveineuse de Gadolinium en matière de vascularisation synoviale. Vingt trois patients (92 articulations MCP) atteints de polyarthrite débutante (< 3 ans) ont ainsi été évalués : le Doppler énergie identifiait une hyper vascularisation synoviale dans 51 % des articulations métacarpophalangiennes (41/92) contre 56 % (52/92) en IRM. Dans 11 cas, l'échographie s'avérait négative alors que l'IRM montrait un rehaussement synovial. Ce dernier prédominait néanmoins sur le versant palmaire des articulations métacarpophalangiennes alors que seule la face dorsale était explorée par l'échographie.

Hau et al. (8) ont évalué, en modes B et Doppler couleur, les articulations métacarpophalangiennes et inter phalangiennes proximales de sujets sains et de patients porteurs d'une polyarthrite rhumatoïde considérée cliniquement comme active ou non. Ces auteurs ont mis en évidence une différence signifi-

© 2019 Elsevier Masson SAS. Tous droits réservés. - Document téléchargé le 10/12/2019 Il est interdit et illégal de diffuser ce document.

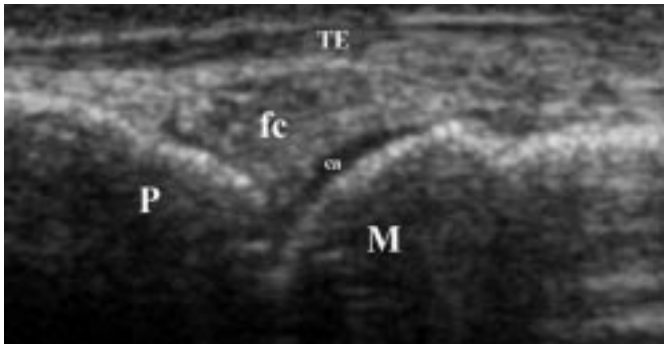

Fig. 1 : Coupe échographique longitudinale de la face dorsale d'une articulation métacarpophalangienne normale. M = tête métacarpienne, **P** = base phalangienne, **ca** = cartilage, **fc** = tissu fibro-conjonctif, **TE** = tendon extenseur.

Fig. 1: ***Dorsal longitudinal ultrasound scan of a normal metacarpophalangeal joint.*** *M = metacarpal head, **P** = phalangeal base, **ca** = cartilage, **fc** = fibro-connective tissue, **TE** = extensor tendon.*

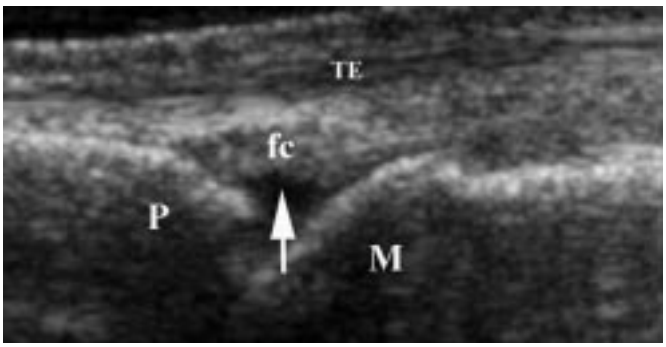

Fig. 2 : Coupe échographique longitudinale de la face dorsale d'une articulation métacarpophalangienne normale chez un autre volontaire. L'apex du triangle est clairement émoussé (flèche). **M** = tête métacarpienne, **P** = base phalangienne, **fc** = tissu fibro-conjonctif, **TE** = tendon extenseur.

Fig. 2: ***Dorsal longitudinal ultrasound scan of a normal metacarpophalangeal joint in another volunteer.*** *Blunting and truncation of the triangle apex are clearly demonstrated (arrow). **M** = metacarpal head, **P** = phalangeal base, **fc** = fibroconnective tissue, **TE** = extensor tendon.*

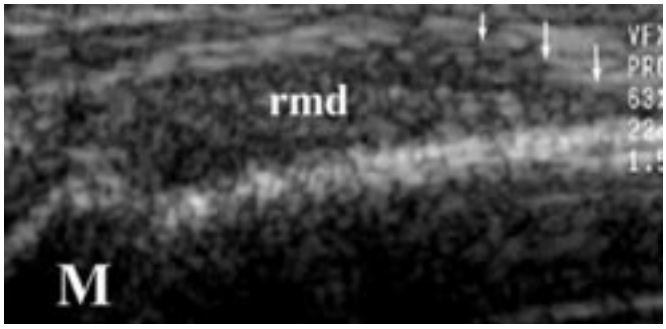

Fig. 3 : Coupe échographique longitudinale de la face dorsale d'une articulation métacarpophalangienne normale. Notez l'aspect effilé (flèches) du bord proximal du récessus métacarpien dorsal. **M** = tête métacarpienne, **rmd** = récessus métacarpien dorsal.

Fig. 3: ***Dorsal longitudinal ultrasound scan of a normal metacarpophalangeal joint.*** *Note the tapering aspect (arrows) of the proximal margin of the dorsal metacarpal recess. **M** = metacarpal head, **rmd** = dorsal metacarpal recess.*

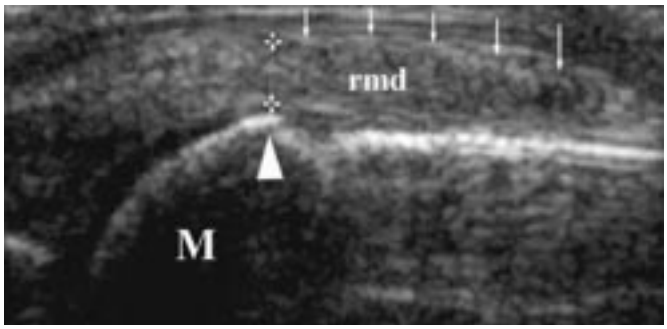

Fig. 4 : Coupe échographique longitudinale de la face dorsale d'une articulation métacarpophalangienne normale. L'épaisseur du récessus métacarpien dorsal (flèches) est mesurée à l'aplomb du tubercule de la tête métacarpienne (tête de flèche). **M** = tête métacarpienne.

Fig. 4: ***Dorsal longitudinal ultrasound scan of a normal metacarpophalangeal joint.*** *The thickness of the dorsal metacarpal recess (arrows) is measured just above the osseous tubercle of the metacarpal head (arrowhead). **M** = metacarpal head.*

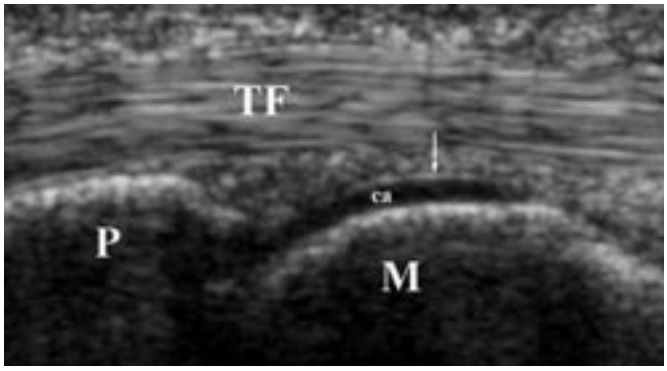

Fig. 5 : Coupe échographique longitudinale de la face palmaire d'une articulation métacarpophalangienne normale. L'interface entre le cartilage et la cavité articulaire apparaît sous forme d'une ligne échogène (flèche). **P** = base phalangienne, **M** = tête métacarpienne, **TF** = tendon fléchisseur, **ca** = cartilage articulaire.

Fig. 5: ***Volar longitudinal ultrasound scan of a normal metacarpophalangeal joint.*** *The cartilage-joint cavity interface appears as an echogenic line (arrow). **M** = metacarpal head, **P** = phalangeal base, **TF** = flexor tendon, **ca** = articular cartilage.*

Fig. 6 : Coupe échographique longitudinale du versant radial d'une tête métacarpienne. Notez l'aspect régulièrement incurvé (flèches). **M** = tête métacarpienne.

Fig. 6: ***Longitudinal ultrasound scan of the radial aspect of a metacarpal head.*** *Note the regular and flattened contour of the bone (arrows). **M** = metacarpal head.*

© 2019 Elsevier Masson SAS. Tous droits réservés. - Document téléchargé le 10/12/2019 Il est interdit et illégal de diffuser ce document.

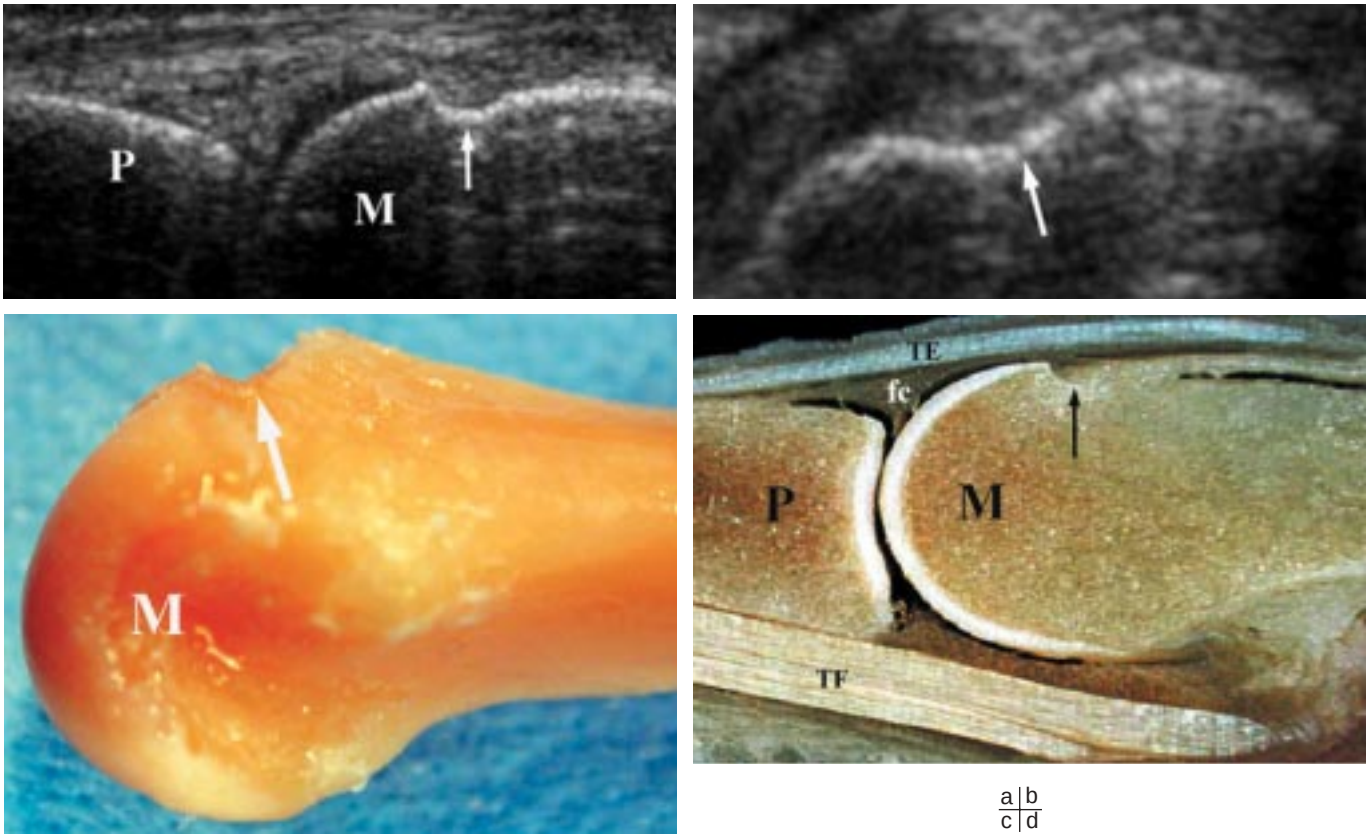

Fig. 7 : a) Coupe échographique longitudinale de la face dorsale d'une articulation métacarpophalangienne normale. Notez l'aspect de pseudo-érosion (flèche) de la tête métacarpienne. **M** = tête métacarpienne, **P** = base phalangienne. **b) Coupe échographique transversale correspondante.** La pseudo-érosion (flèche) présente des contours réguliers. **c)** Vue anatomique correspondante montrant l'encoche (flèche) sur la face dorsale de la tête métacarpienne. **M** = tête métacarpienne. **d)** Coupe macroscopique correspondante montrant l'encoche (flèche) sur la face dorsale de la tête métacarpienne. **M** = tête métacarpienne, **P** = base phalangienne, **fc** = tissu fibro-conjonctif, **TE** = tendon extenseur, **TF** = tendon fléchisseur.

Fig. 7: *a) Dorsal longitudinal ultrasound scan of a normal metacarpophalangeal joint.* *Note the pseudo-bony defect (arrow) of the metacarpal head.* ***M*** *= metacarpal head,* ***P*** *= phalangeal base.* ***b) Corresponding transverse ultrasound scan.*** *The pseudo-bony defect (arrow) is well-defined.* ***c)*** *Corresponding anatomic inspection shows the notch (arrow) on the dorsal side of the metacarpal head.* ***M*** *= metacarpal head.* ***d)*** *Corresponding macroscopic section shows the notch (arrow) on the dorsal side of the metacarpal head.* ***M*** *= metacarpal head,* ***P*** *= phalangeal base,* ***fc*** *= fibro-connective tissue,* ***TE*** *= extensor tendon,* ***TF*** *= flexor tendon.*

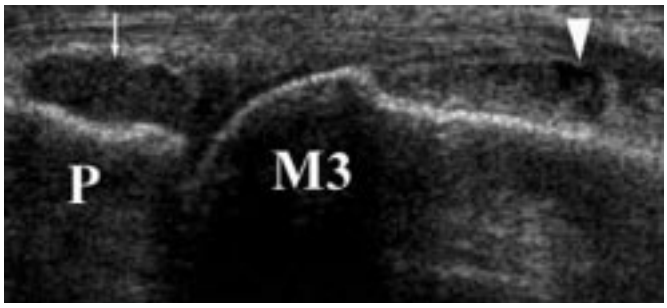

Fig. 8 : Coupe échographique longitudinale de la face dorsale de la 3e articulation métacarpophalangienne chez un patient présentant une polyarthrite rhumatoïde débutante. La synovite est responsable d'un aspect bombant de l'extrémité proximale du récessus métacarpien (tête de flèche). Le récessus phalangien (flèche) est également distendu. **M3** = 3e tête métacarpienne, **P** = base phalangienne.

Fig. 8: ***Dorsal longitudinal ultrasound scan of the 3rd metacarpophalangeal joint in a patient with early rheumatoid arthritis.*** *Ultrasound scan shows synovitis of the metacarpophalangeal joint resulting in bulging aspect of the proximal margin of the metacarpal recess (arrow head). The phalangeal recess (arrow) appears distended as well.* ***M3*** *= 3rd metacarpal head,* ***P*** *= phalangeal base.*

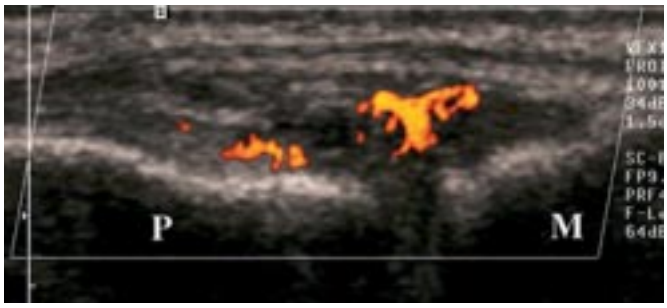

Fig. 9 : Coupe échographique longitudinale de la face dorsale d'une articulation métacarpophalangienne chez un patient atteint de polyarthrite rhumatoïde débutante et présentant une synovite. Il existe des signes de prolifération synoviale active sous forme d'une hypersignal couleur au doppler énergie. **M** = tête métacarpienne, **P** = base phalangienne.

Fig. 9: ***Dorsal longitudinal ultrasound scan of a metacarpophalangeal joint in patient with early rheumatoid arthritis and synovitis.*** *Active synovial proliferation appears as a high signal with power doppler.* ***M*** *= metacarpal head,* ***P*** *= phalangeal base.*

© 2019 Elsevier Masson SAS. Tous droits réservés. - Document téléchargé le 10/12/2019 Il est interdit et illégal de diffuser ce document.

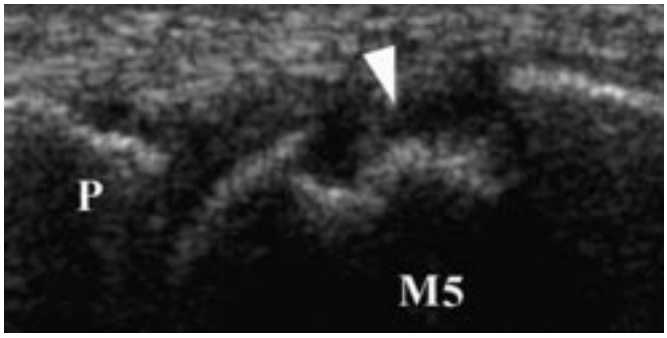

Fig. 10 : Coupe échographique longitudinale du versant ulnaire de la 5e tête métacarpienne chez un patient présentant une polyarthrite rhumatoïde débutante. Une érosion osseuse est clairement visible (tête de flèche). Notez les contours irréguliers. **M5** = 5e tête métacarpienne, **P** = base phalangienne.

Fig. 10: ***Dorsal longitudinal ultrasound scan of the ulnar aspect of the 5th metacarpal head in a patient with early rheumatoid arthritis.*** *A bone erosion is clearly visible (arrowhead). Note the irregular bone margins.* ***M5*** *= 5th metacarpal head,* ***P*** *= phalangeal base.*

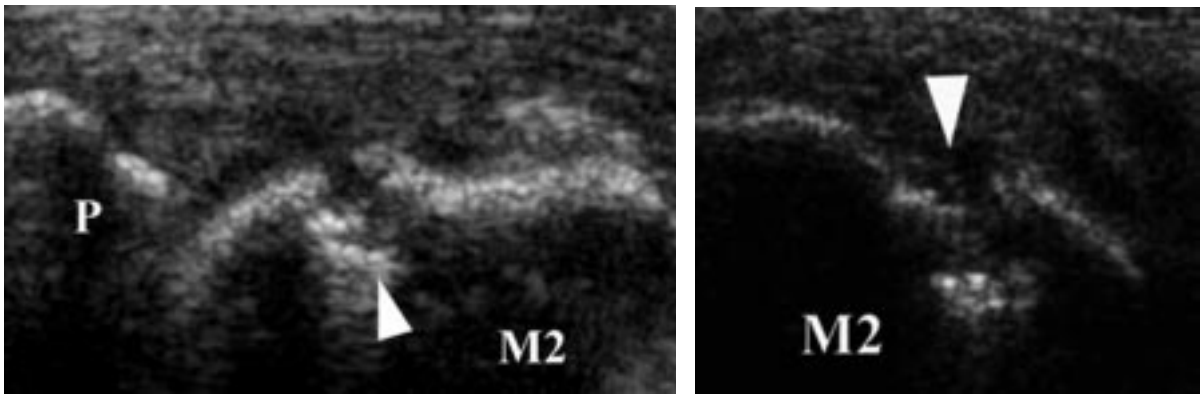

a|b

Fig. 11 : a) Coupe échographique longitudinale du versant radial de la 2e tête métacarpienne chez un autre patient montrant une érosion osseuse (tête de flèche). M2 = 2e tête métacarpienne, **P** = base phalangienne. **b)** Coupe échographique transversale correspondante.

Fig. 11: ***a) Longitudinal ultrasound scan of the radial aspect of the 2nd metacarpal head in another patient showing a bone erosion (arrowhead). M2*** *= 2nd metacarpal head,* ***P*** *= phalangeal base.* ***b)*** *Corresponding transverse ultrasound scan.*

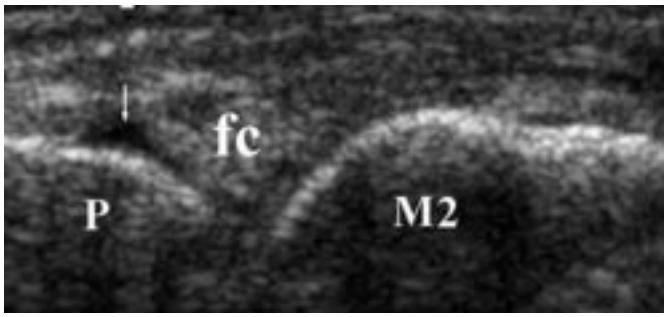

Fig. 12 : Coupe échographique longitudinale de la 2e articulation métacarpophalangienne chez un patient atteint de polyarthrite rhumatoïde débutante. L'interface entre le cartilage et la cavité articulaire n'est plus visible. Il existe un peu de liquide dans le récessus phalangien (flèche). **M2** = 2e tête métacarpienne, **P** = base phalangienne, **fc** = tissu fibro-conjonctif.

Fig. 12: ***Longitudinal ultrasound scan of the 2nd metacarpophalangeal joint in early rheumatoid arthritis.*** *The cartilage-joint cavity interface is no longer visible. There is evidence of a small amount of fluid in the phalangeal recess (arrow).* ***M2*** *= 2nd metacarpal head,* ***P*** *= phalangeal base,* ***fc*** *= fibro-connective tissue.*

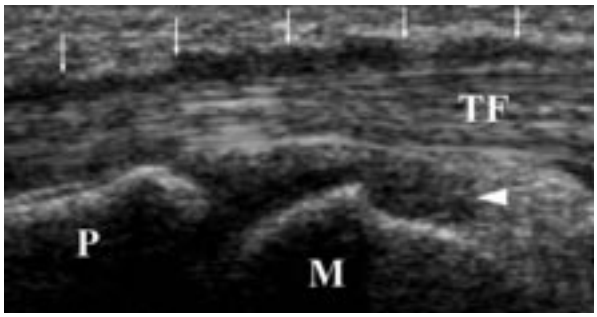

Fig. 13 : Coupe échographique longitudinale de la face palmaire d'une articulation métacarpophalangienne chez un patient présentant une polyarthrite rhumatoïde débutante. Il existe une ténosynovite proliférative (flèches) du tendon fléchisseur. Notez la synovite articulaire associée (tête de flèche). **M** = tête métacarpienne, **P** = base phalangienne, **TF** = tendon fléchisseur.

Fig. 13: ***Volar longitudinal ultrasound scan of a metacarpophalangeal joint in early rheumatoid arthritis. Ultrasound scan shows a proliferative tenosynovitis (arrows) of the flexor tendon.*** *Note the associated synovitis (arrowhead).* ***M*** *= metacarpal head,* ***P*** *= phalangeal base,* ***TF*** *= flexor tendon.*

cative en terme d'épaississement synovial et d'hyperhémie synoviale, non seulement entre les sujets témoins et les patients, mais également entre les patients (polyarthrite rhumatoïde active versus polyarthrite rhumatoïde inactive). Qvistgaard *et al.* (5) ont rapporté des résultats similaires à savoir, un parallélisme entre l'hyperhémie synoviale et les signes cliniques d'activité (articulations tuméfiées, douloureuses) de même qu'une bonne concordance avec des paramètres biologiques tels que la vitesse de sédimentation. Ces mêmes auteurs ont également effectué une analyse spectrale de la perfusion artérielle tissulaire : en cas d'hyperhémie synoviale, il existait de manière caractéristique un flux diastolique persistant.

Plusieurs travaux (9-12) ont également fait état de l'intérêt potentiel de l'écho Doppler au cours du suivi thérapeutique des patients. Après instauration d'un traitement (anti-inflammatoires non sté-

© 2019 Elsevier Masson SAS. Tous droits réservés. - Document téléchargé le 10/12/2019 Il est interdit et illégal de diffuser ce document.

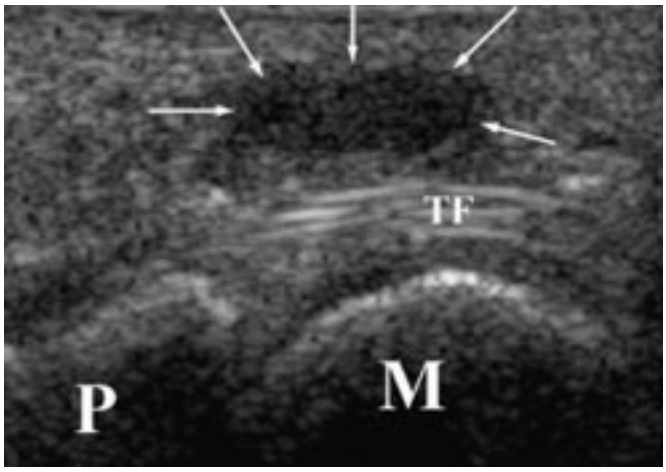

Fig. 14 : Coupe échographique longitudinale de la face palmaire d'une articulation métacarpophalangienne chez un patient présentant une polyarthrite rhumatoïde. Il existe un nodule rhumatoïde (flèches) surplombant le tendon fléchisseur. **M** = tête métacarpienne, **P** = base phalangienne, **TF** = tendon fléchisseur.

Fig. 14: ***Volar longitudinal ultrasound scan of a metacarpohalangeal joint in a rheumatoid arthritis patient****. There is evidence of a rheumatoid nodule (arrows) above the flexor tendon.* ***M*** *= metacarpal head,* ***P*** *= phalangeal base,* ***TF*** *= flexor tendon.*

roïdiens, corticoïdes ou agents modulants le TNF alpha), l'écho Doppler permet d'objectiver une diminution de la perfusion synoviale, parallèlement à l'amélioration clinique et/ou biologique.
La place exacte des produits de contraste ultrasonores reste encore à définir. Néanmoins, l'injection intraveineuse de micro bulles permettrait une meilleure détection de l'hyperhémie synoviale chez des patients atteints de polyarthrite rhumatoïde. Chez 46 patients, Klauser *et al.* (13) ont ainsi comparé, en mode Doppler, la vascularisation synoviale des doigts avant et après injection d'un produit de contraste ultrasonore. Après injection, il existait une hyperhémie synoviale dans 49 % des articulations jugées cliniquement inactives, 98 % des articulations jugées modérément actives et 100 % des articulations jugées actives alors que sans produit de contraste, ces mêmes chiffres étaient respectivement de 8, 52 et 58 %.

Les érosions osseuses

L'échographie permet également de détecter aux articulations métacarpophalangiennes des érosions osseuses dans le cadre de la polyarthrite rhumatoïde débutante (14, 15). L'érosion apparaît sous forme d'un défect osseux visible dans les plans sagittal et transversal. Ses contours sont typiquement irréguliers, anfractueux *(fig. 10)*. Ces érosions osseuses siègent préférentiellement sur la tête métacarpienne et à moindre degré sur la base phalangienne. Le 2e rayon de même que le versant radial des têtes métacarpiennes *(fig. 11)* sont le plus souvent intéressés (16).
L'échographie serait à même de détecter plus d'érosions que les radiographies. Wakefield *et al.* (16) ont ainsi comparé, aux articulations métacarpophalangiennes, les performances respectives des radiographies et de l'échographie, l'IRM faisant office d'examen de référence. Au cours de la polyarthrite rhumatoïde débutante, l'échographie permettait de détecter 6,5 fois plus d'érosions que les radiographies conventionnelles et ce, chez 7,5 fois plus de patients. À un stade plus tardif de l'affection, l'échographie permettait encore de détecter 3,4 fois plus d'érosions chez 2,7 fois plus de patients. En outre, la reproductibilité inter- et intra-observateur de l'échographie était bonne. À l'inverse, Backhaus *et al.* (17) rapportent une sensibilité moindre de l'échographie (11 %) par rapport aux radiographies (16 %) et surtout à l'IRM (43 %) chez des patients atteints de diverses formes de rhumatismes inflammatoires chroniques, parmi lesquels la polyarthrite rhumatoïde. Dans cette même étude, lorsque les radiographies étaient normales, l'échographie et l'IRM faisaient respectivement preuve d'une sensibilité de 5 et 20 %. Néanmoins, force est de constater que le versant radial des 3e, 4e et 5e têtes métacarpiennes et ulnaire des 2e, 3e et 4e têtes métacarpiennes sont plus difficiles d'accès en échographie. L'utilisation de petites sondes compactes type « club de golf » faciliteraient l'exploration des articulations métacarpophalangiennes, par comparaison aux sondes linéaires (18). Les anomalies échographiques telles que nous venons de les décrire (synovites, érosions osseuses) ne sont cependant pas spécifiques et peuvent s'observer dans d'autres rhumatismes inflammatoires chroniques. Le contexte clinique, la topographie des lésions de même que le bilan biologique demeurent les meilleurs moyens de différencier une polyarthrite rhumatoïde débutante des autres rhumatismes inflammatoires chroniques.

La chondrolyse

L'échographie offre l'avantage indéniable, par rapport à l'IRM, de permettre l'étude du cartilage. Les travaux au cours de la polyarthrite rhumatoïde débutante font cependant défaut. La perte d'une interface normale, bien définie, entre le revêtement cartilagineux et la cavité articulaire (14) précéderait la chondrolyse proprement dite *(fig. 12)*.

La ténosynovite

La ténosynovite constitue une éventualité fréquente au cours de la polyarthrite rhumatoïde débutante et prédomine classiquement sur les tendons extenseurs. Elle se traduit par la présence d'un épanchement liquidien, anéchogène, au sein d'une gaine tendineuse (ténosynovite exsudative), d'une prolifération synoviale hypoéchogène (ténosynovite proliférative) *(fig. 13)*, ou par l'association des deux. Le plus souvent, le tendon conserve un aspect morphologique normal. En effet, la rupture, partielle ou complète, constitue l'apanage des polyarthrites rhumatoïdes plus évoluées. Néanmoins, l'utilisation de sondes haute fréquence (19) permet d'appréhender des anomalies morphologiques tendineuses plus subtiles : perte de l'échostructure tendineuse fibrillaire, irrégularités des contours tendineux.

Le nodule rhumatoïde

Aux doigts, dans 17 % des cas, l'échographie permet de détecter la présence de nodules rhumatoïdes développés dans la structure tendineuse même ou au sein des tissus mous sous-cutanés (20). L'aspect échographique du nodule rhumatoïde est typiquement celui d'une lésion de petite taille (< 1 cm de diamètre), ovalaire, bien limitée, hypoéchogène (20, 21) *(fig. 14)*.

CONCLUSION

L'apparition de sondes échographiques haute fréquence risque de consi-

© 2019 Elsevier Masson SAS. Tous droits réservés. - Document téléchargé le 10/12/2019 Il est interdit et illégal de diffuser ce document.

dérablement modifier l'approche diagnostique de la polyarthrite rhumatoïde débutante. L'examen échographique des articulations métacarpophalangiennes permet de détecter les lésions articulaires que sont la synovite ou l'érosion osseuse. L'échographie est en outre plus performante que les radiographies. Doppler couleur et Doppler énergie fournissent des renseignements quant au caractère actif ou non de la prolifération synoviale. La place exacte de l'échographie par rapport à l'IRM reste encore à définir, d'autant que l'IRM permet, contrairement à l'échographie, d'explorer de manière satisfaisante les poignets à la recherche d'érosions intra-carpiennes.

Références

1. van der Heidje DM, van Leeuwen MA, van Riel PL et al. Biannual radiographic assessments of hands and feet in a three-year prospective followup of patients with early rheumatoid arthritis. Arthritis Rheum 1992;35:26-34.
2. Lardé A, Singer B, Demondion X et al. Anatomie échographique normale des articulations métacarpophalangiennes. Journal de Radiologie 2001;82:1261.
3. Backhaus M, Kamradt T, Sandrock D et al. Arthritis of the finger joints. A comprehensive approach comparing conventional radiography, scintigraphy, ultrasound, and contrast-enhanced magnetic resonance imaging. Arthritis Rheum 1999;42:1232-45.
4. Steuer A, Bush J, DeSouza NM et al. Power doppler ultrasound in early rheumatoid arthritis: a comparative study with contrast-enhanced MRI. Radiology 2001:p 561 (abstract).
5. Qvistgaard E, Røgind H, Torp-Pedersen S, Terslev L, Danneskiold-Samsøe B, Bliddal H. Quantitative ultrasonography in rheumatoid arthritis: evaluation of inflammation by doppler technique. Ann Rheum Dis 2001;60:690-3.
6. Schmidt WA, Völker L, Zacher J, Schläfke M, Ruhnke M, Ihle-Gromnica E. Colour doppler ultrasonography to detect pannus in knee joint synovitis. Clin Exp Rheumatol 2000;18:439-44.
7. Walther M, Harms H, Krenn V, Radke S, Faehndrich TP, Gohlke F. Correlation of power doppler sonography with vascularity of the synovial tissue of the knee joints in patients with osteoarthritis and rheumatoid arthritis. Arthritis Rheum 2001;44:331-8.
8. Hau M, Schultz H, Tony HP et al. Evaluation of pannus and vascularization of the metacarpophalangeal and proximal interphalangeal joints in rheumatoid arthritis by high-resolution ultrasound (multidimensional linear array). Arthritis Rheum 1999;42:2303-8.
9. Teh J, Stevens K, McNally EG. Quantitative assessment of therapeutic response in rheumatoid arthritis using doppler ultrasound: preliminary findings. Radiology 2001;p 561 (abstract).
10. Stone M, Bergin D, Whelan B, Maher M, Murray J, McCarthy C. Power doppler ultrasound assessment of rheumatoid hand synovitis. J Rheumatol 2001;28:1979-82.
11. Spiegel T, King W, Weiner SR, Paulus HE. Measuring disease activity: comparison of joint tenderness, swelling, and ultrasonography in rheumatoid arthritis. Arthritis Rheum 1987;30:1283-8.
12. Hau M, Kneitz C, Tony HP, Keberle M, Jahns R, Jenett M. High resolution ultrasound detect a decrease in pannus vascularisation of small finger joints in patients with rheumatoid arthritis receiving treatment with soluble tumour necrosis factor alpha receptor (etanercept). Ann Rheum Dis 2002;61:55-8.
13. Klauser A, Frauscher F, Schirmer M et al. The value of contrast-enhanced color doppler ultrasound in the detection of vascularization of finger joints in patients with rheumatoid arthritis. Arthritis Rheum 2002;46:647-53.
14. Grassi W, Tittarelli E, Pirani O, Avaltroni D, Cervini C. Ultrasound examination of metacarpophalangeal joints in rheumatoid arthritis. Scand J Rheumatol 1993;22:243-7.
15. Grassi W, Filippucci E, Farina A, Salaffi F, Cervini C. Ultrasonography in the evaluation of bone erosions. Ann Rheum Dis 2001;60:98-103.
16. Wakefield RJ, Gibbon WW, Conaghan PG et al. The value of sonography in the detection of bone erosions in patients with rheumatoid arthritis. A comparison with conventional radiography. Arthritis Rheum 2000;43:2762-70.
17. Backhaus M, Kamradt T, Sandrock D et al. Arthritis of the finger joints. A comprehensive approach comparing conventional radiography, scintigraphy, ultrasound, and contrast-enhanced magnetic resonance imaging. Arthritis Rheum 1999;42:1232-45.
18. Schmidt WA. Value of sonography in diagnosis of rheumatoid arthritis. Lancet 2001;357:1056-7.
19. Grassi W, Tittarelli E, Blasetti P, Pirani O, Cervini C. Finger tendon involvement in rheumatoid arthritis. Evaluation with high-frequency sonography. Arthritis Rheumatism 1995;38:786-94.
20. Kotob H, Kamel M. Identification and prevalence of rheumatoid nodules in the finger tendons using high frequency ultrasonography. J Rheumatol 1999;26:1264-8.
21. De Flaviis L, Scaglione P, Nessi R, Ventura R, Calori G. Ultrasonography of the hand in rheumatoid arthritis. Acta Radiol 1988;29:457-60.

© 2019 Elsevier Masson SAS. Tous droits réservés. - Document téléchargé le 10/12/2019 Il est interdit et illégal de diffuser ce document.