



LA PHYSIO-ECHOGRAPHIE FONCTIONNELLE®

FORMATION

COUPES ECHOGRAPHIQUES

MUSCULO-SQUELETTIQUES

MEMBRES SUPERIEURS & INFERIEURS

LA PHYSIO-ECHOGRAPHIE FONCTIONNELLE®



Par Sylvain RIQUIER

MK DE Ostéopathe DO

Credential MDT / Méthode McKenzie

*DIU Anatomie appliquée à l'imagerie médicale
et l'examen clinique*

Membre de la Société Française de Physiothérapie

Membre de la Société Française de Radiologie

Membre de la Société d'imagerie médicale musculo-squelettique



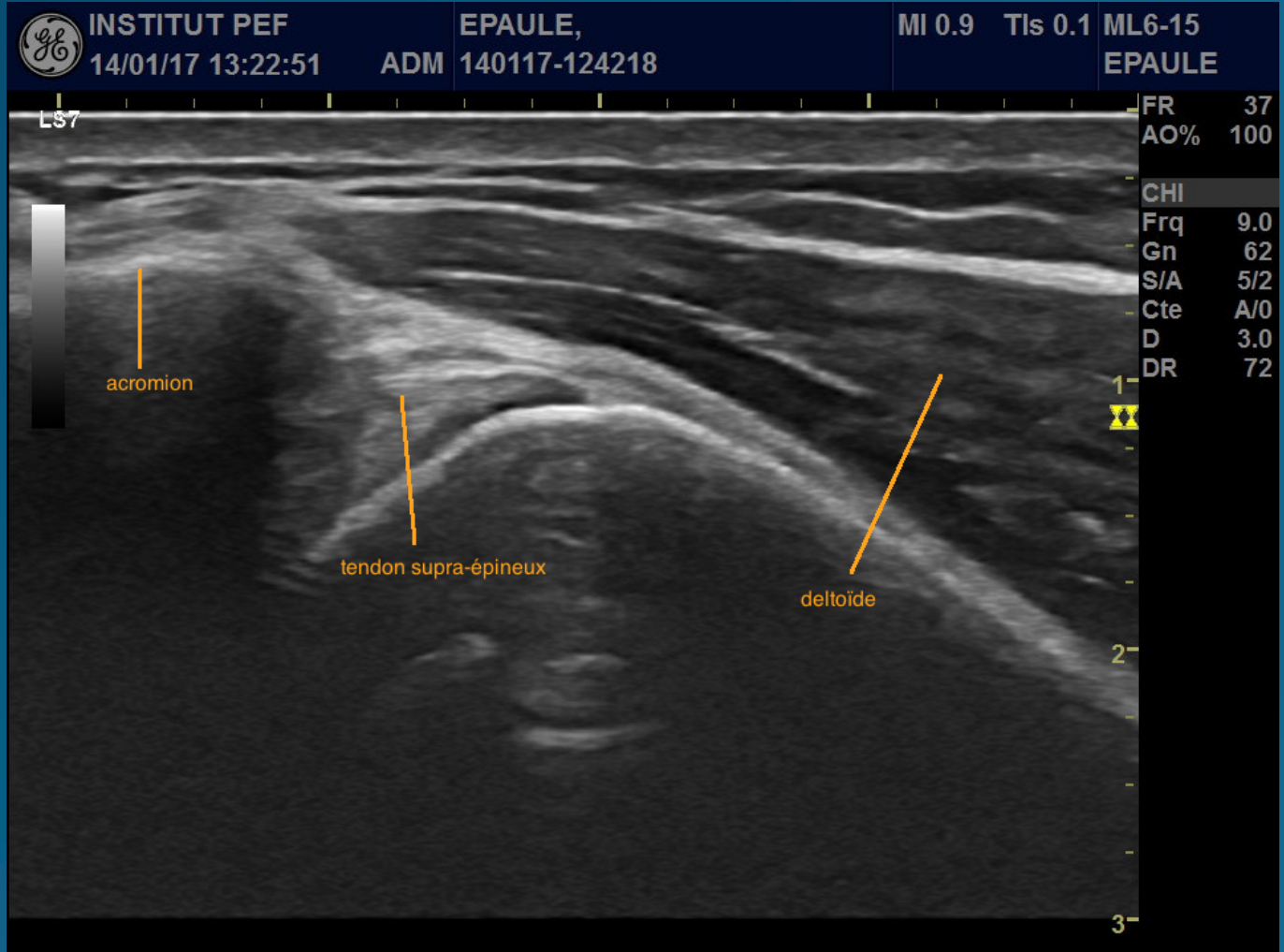
LA PHYSIO-ECHOGRAPHIE FONCTIONNELLE®

FORMATION

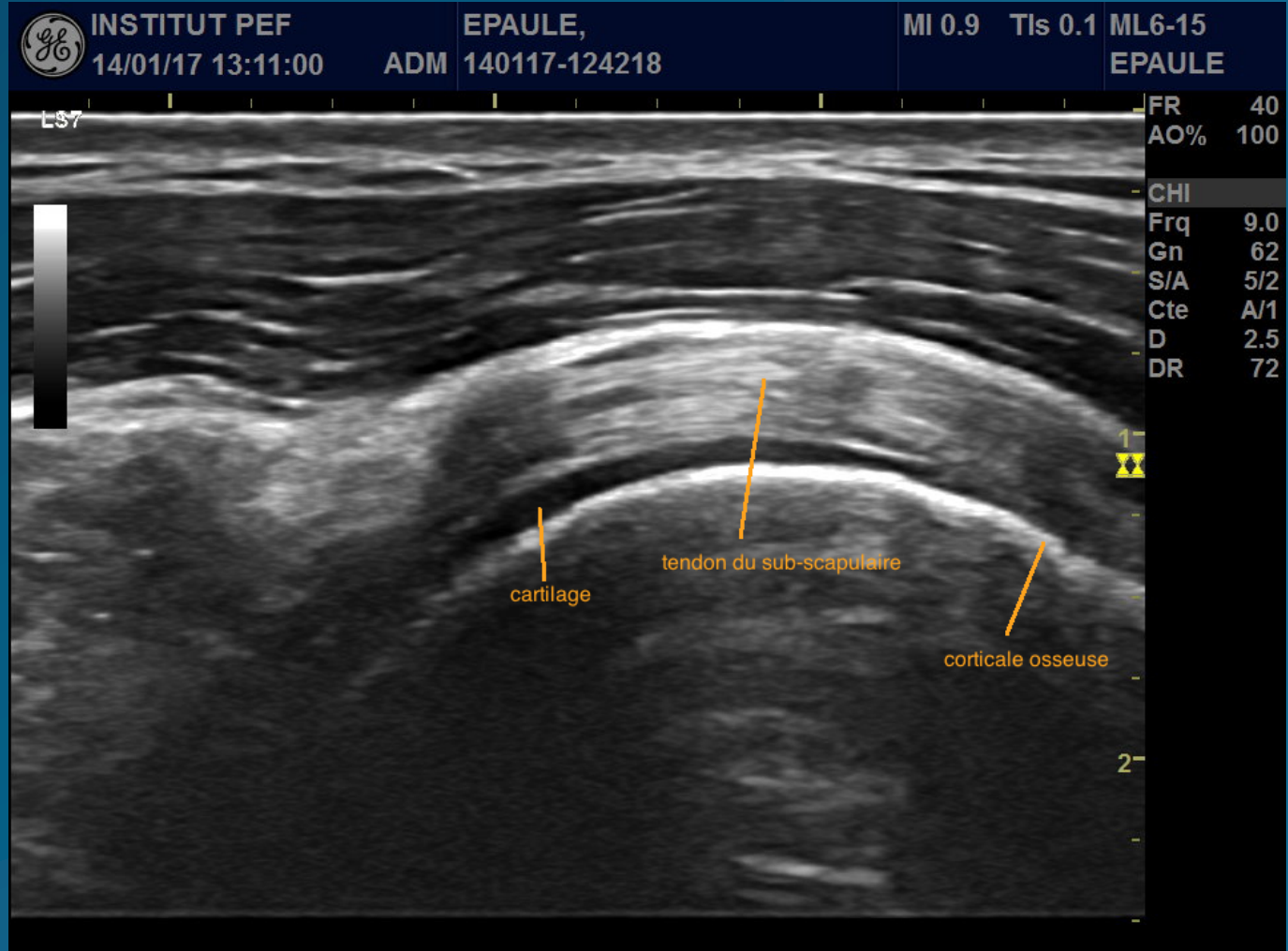


L'ÉPAULE

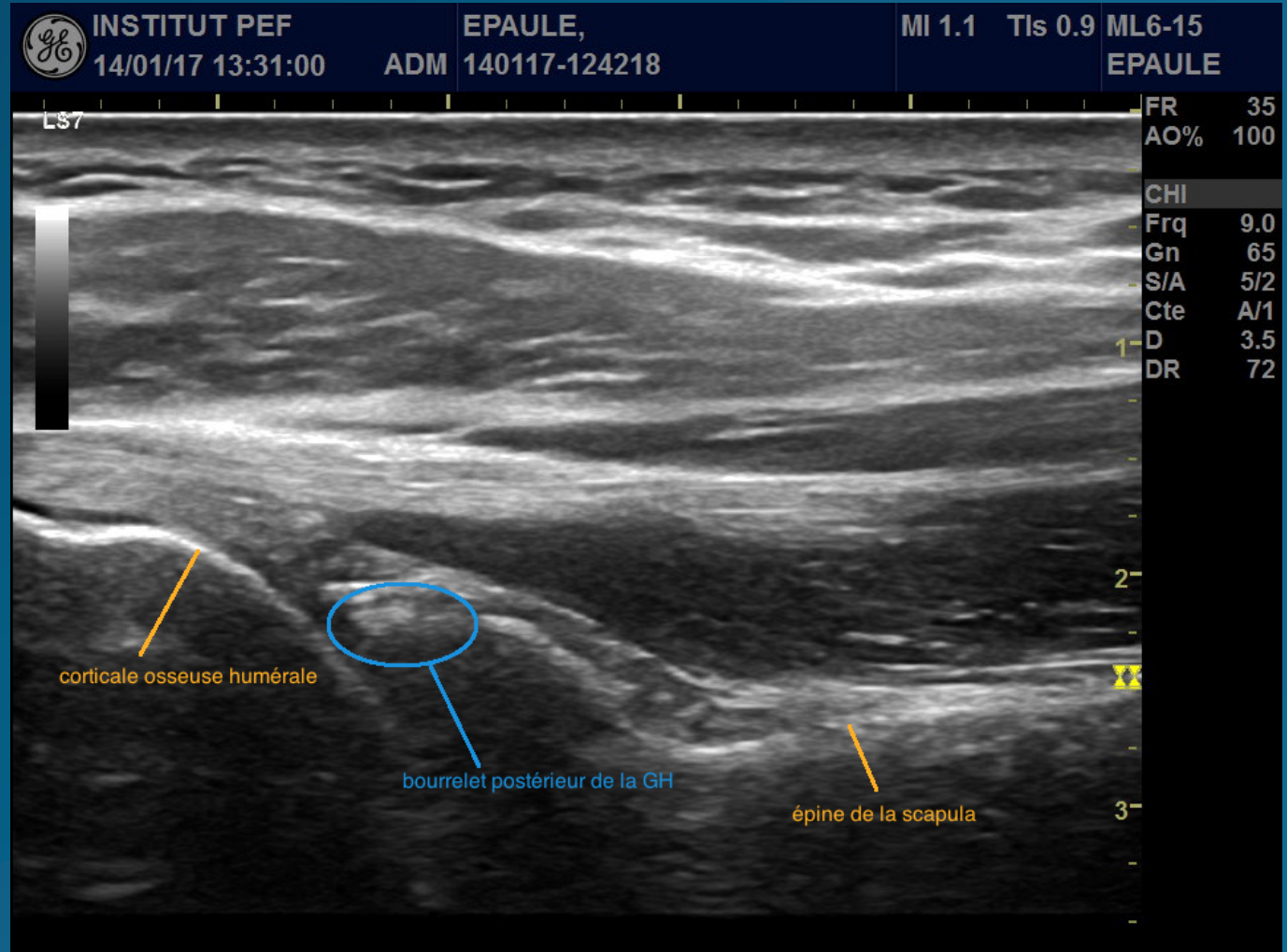
CONFLIT ANTÉRO-SUPÉRIEUR



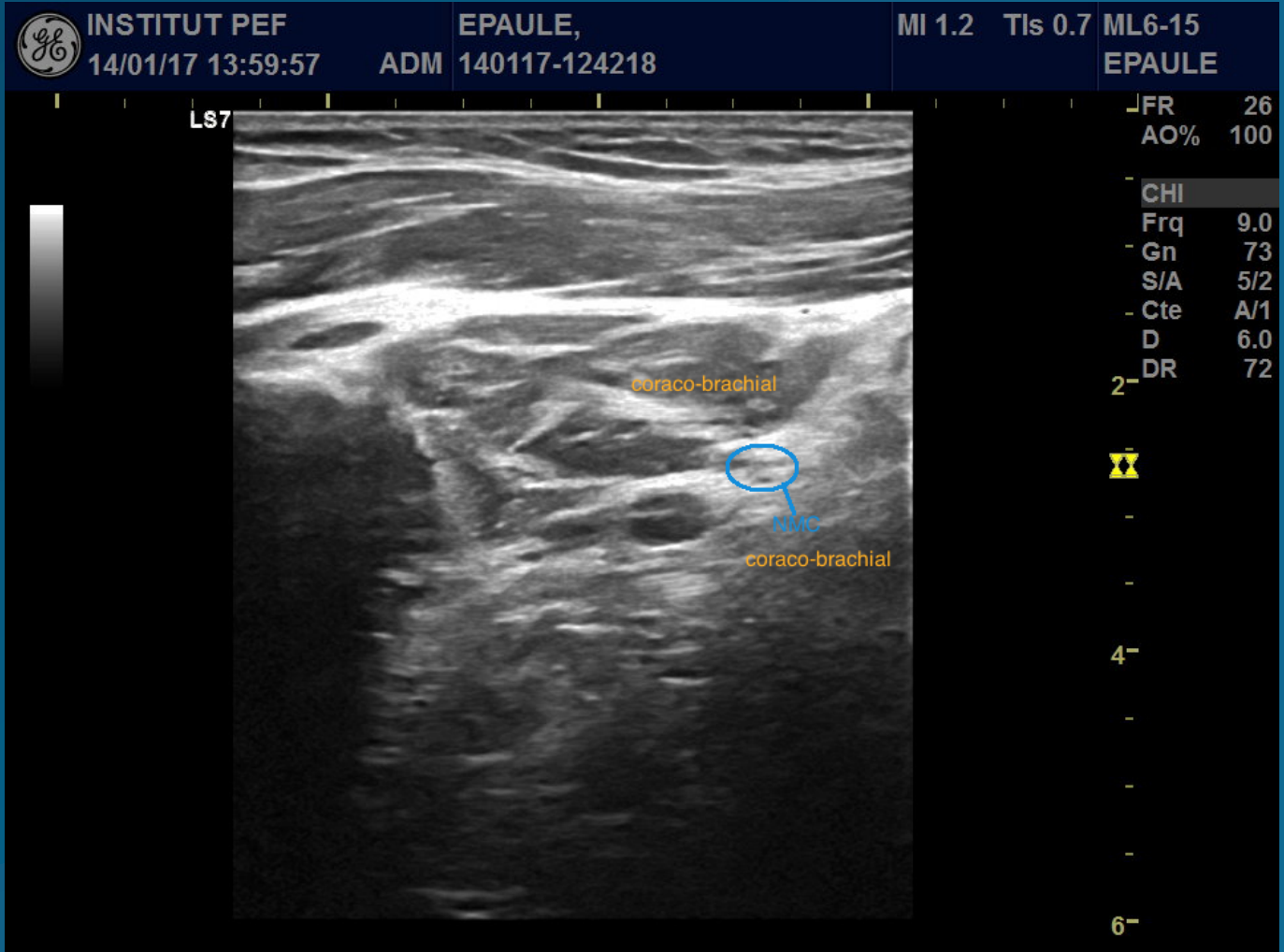
COUPE AXIALE DU TENDON SUB-SCAPULAIRE



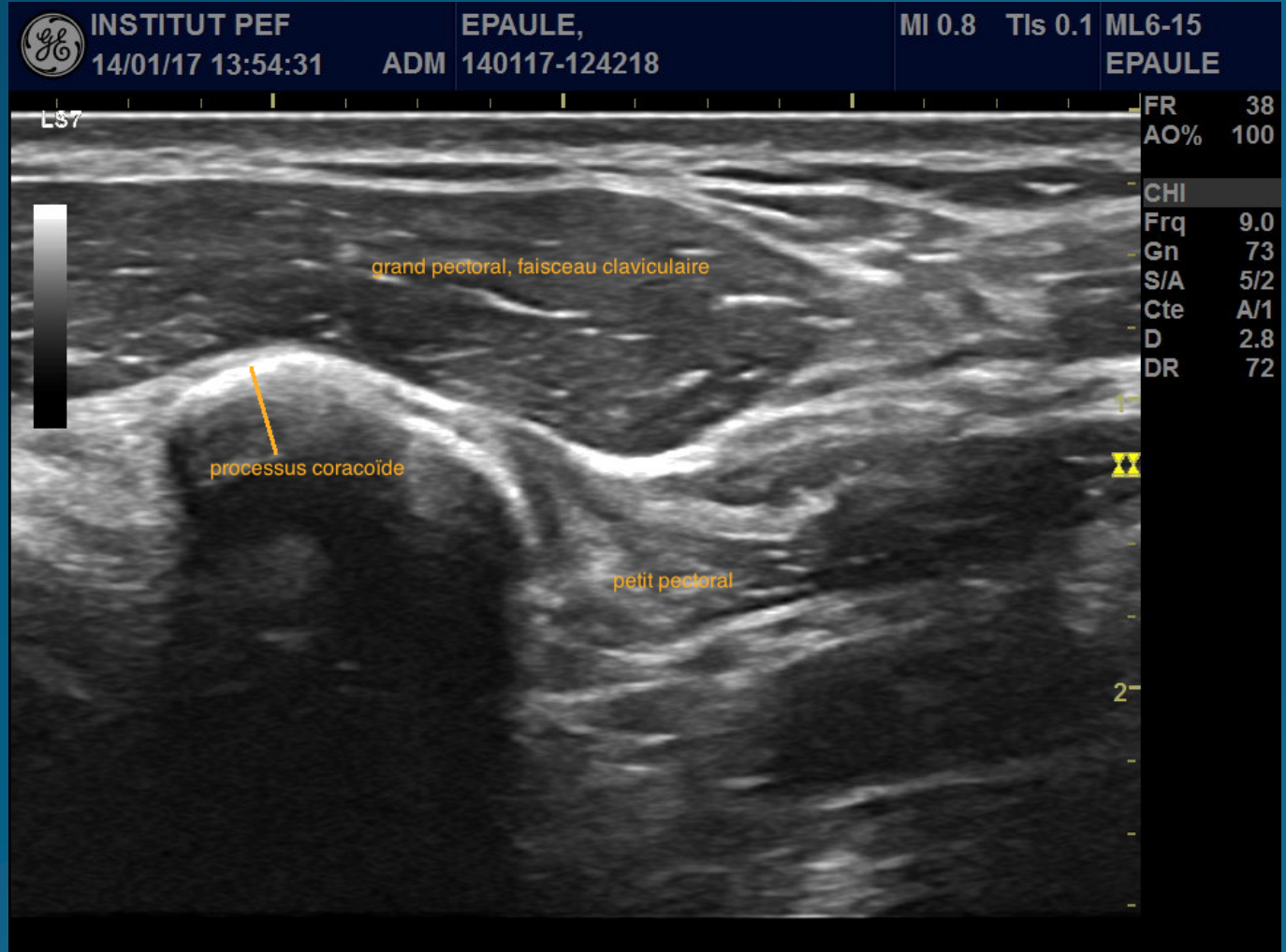
COUPE AXIALE DE L'ARTICULATION GH VISUALISANT LE BOURRELET POSTÉRIEUR



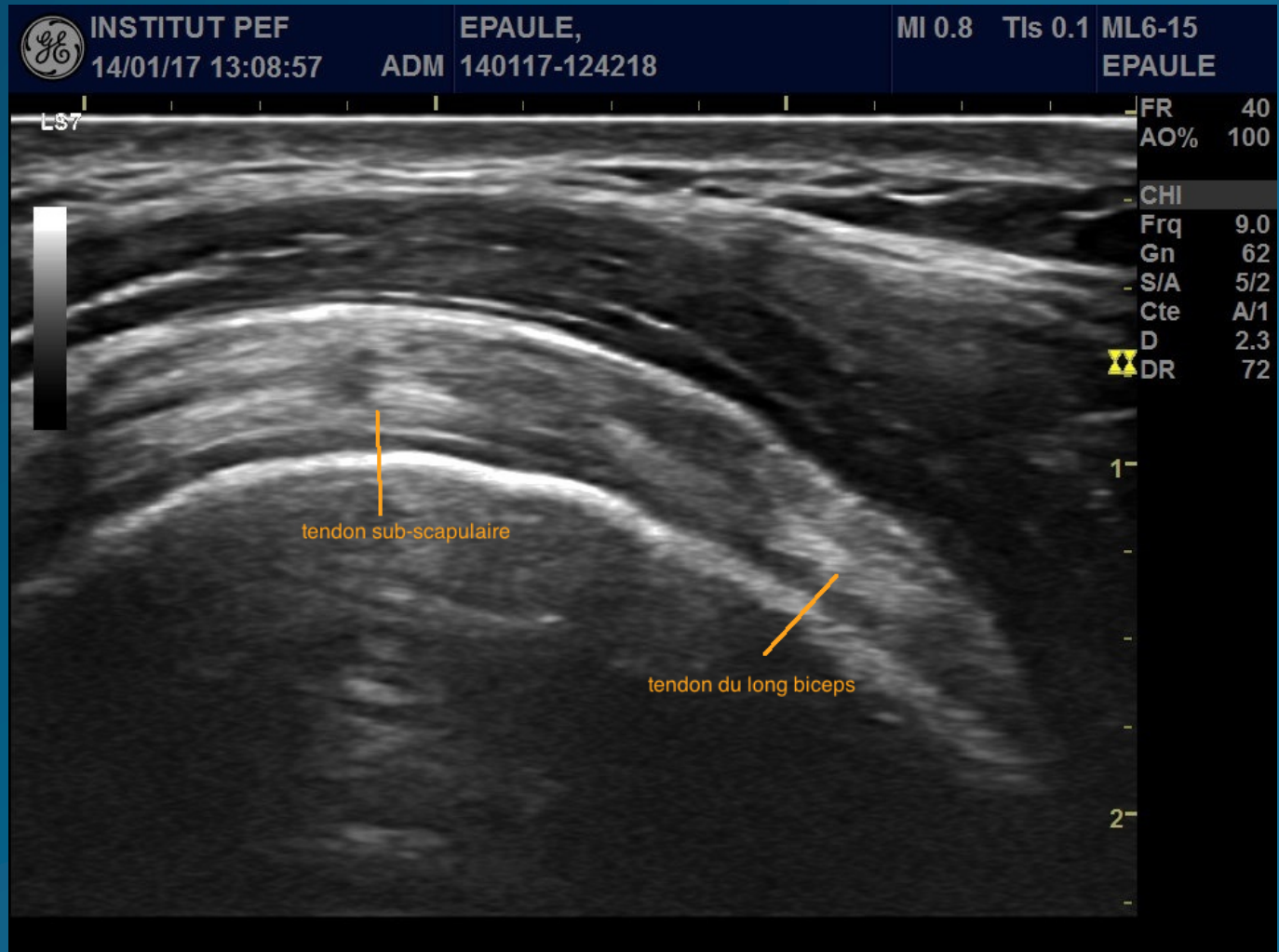
COUPE AXIALE DU CORACO-BRACHIAL TRAVERSE PAR LE NMC



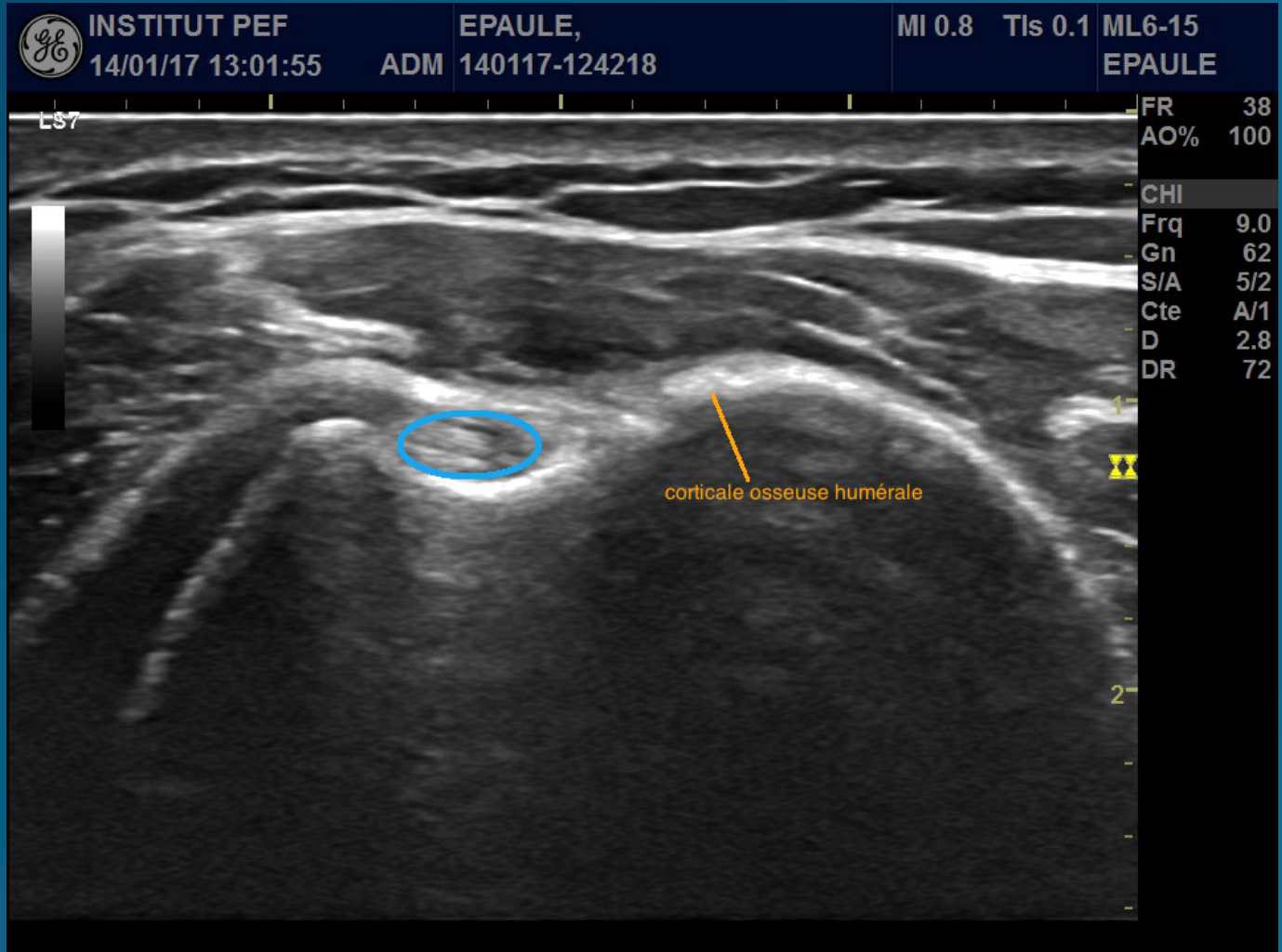
COUPE AXIALE DU PROCESSUS CORACOÏDE PASSANT PAR LE PETIT PECTORAL



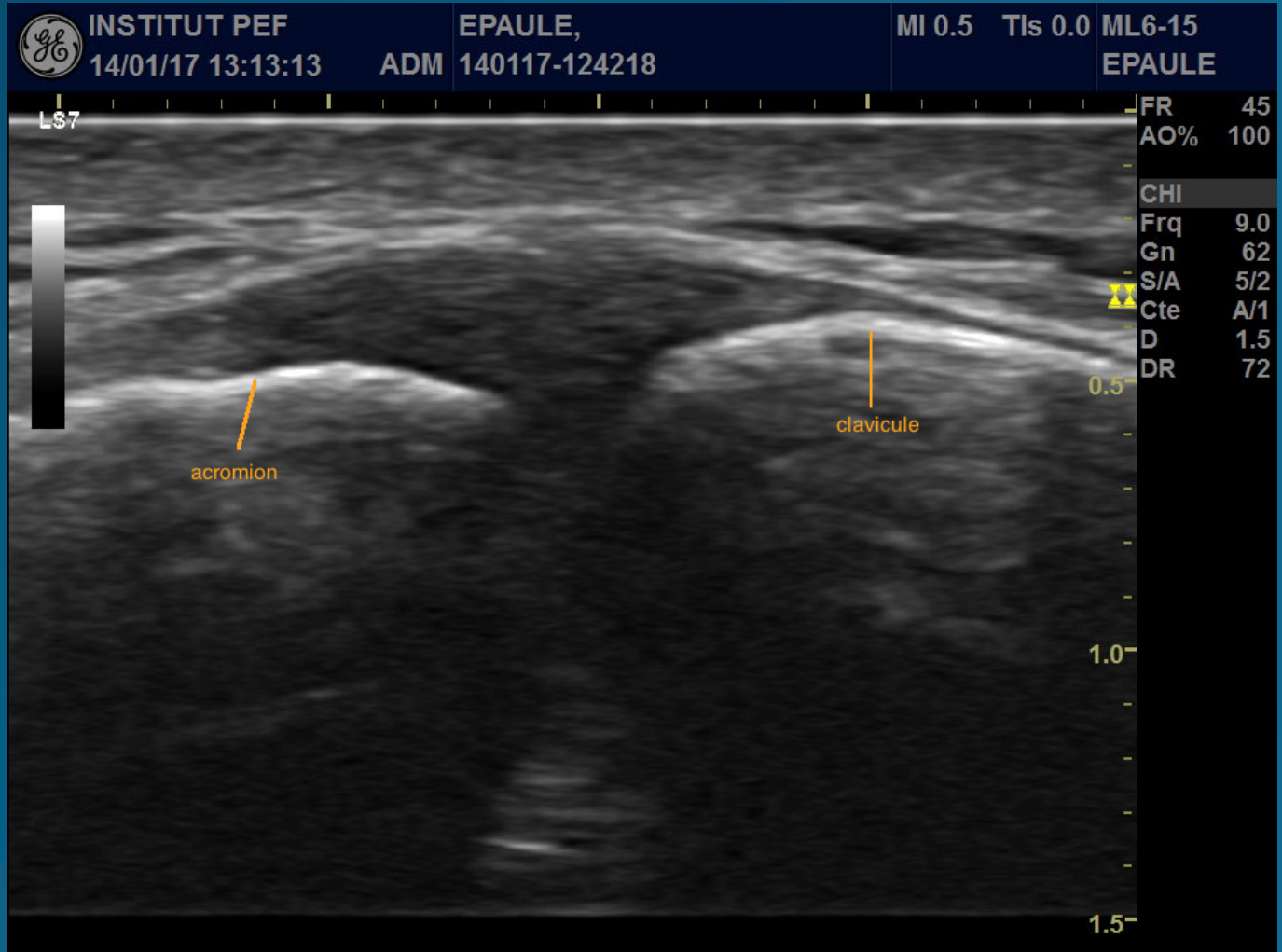
COUPE AXIALE DU TENDON SUBSCAPULAIRE AVEC TUBERCULE MINEUR



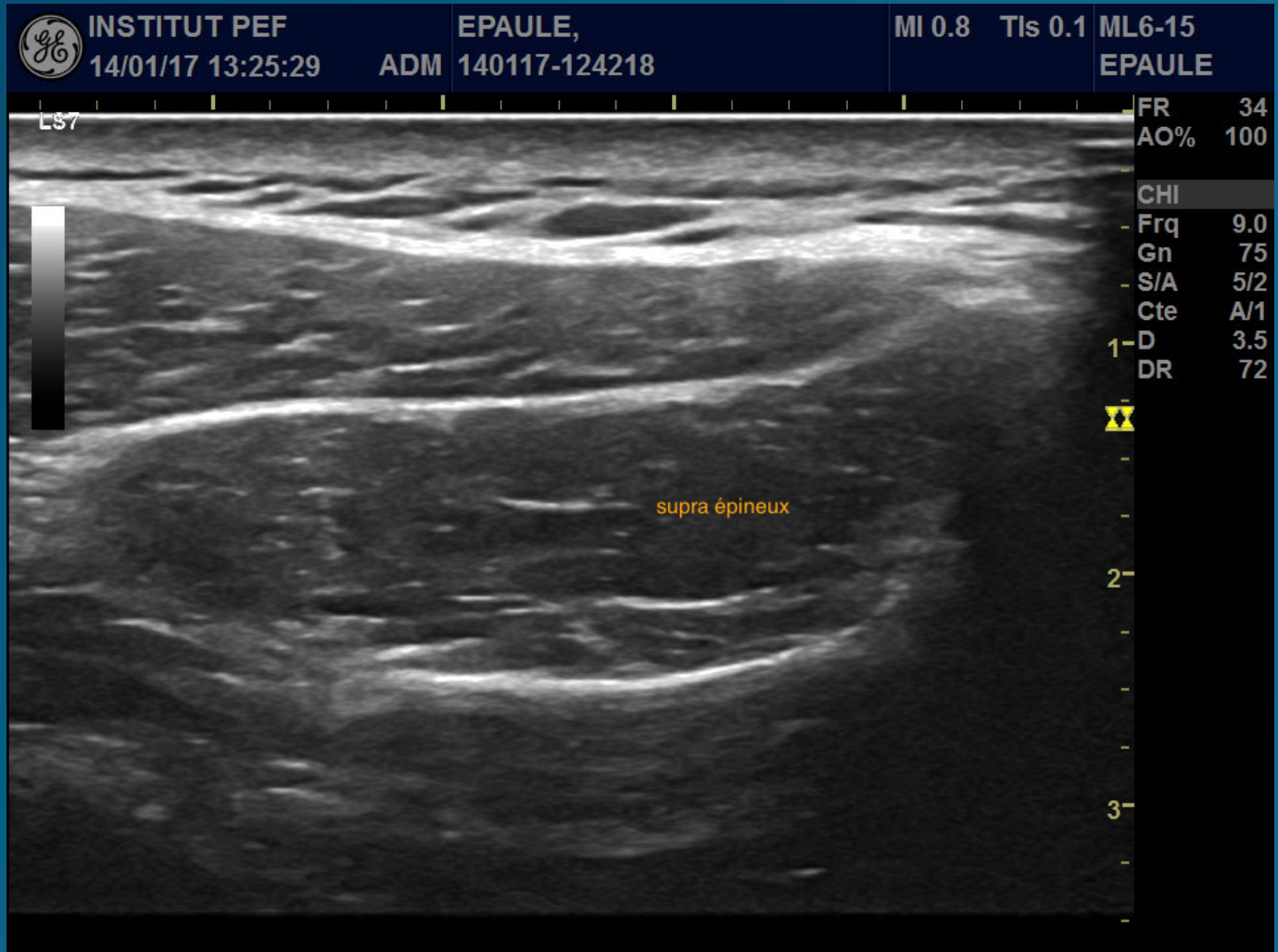
COUPE AXIALE LONG BICEPS DANS SA COULISSE



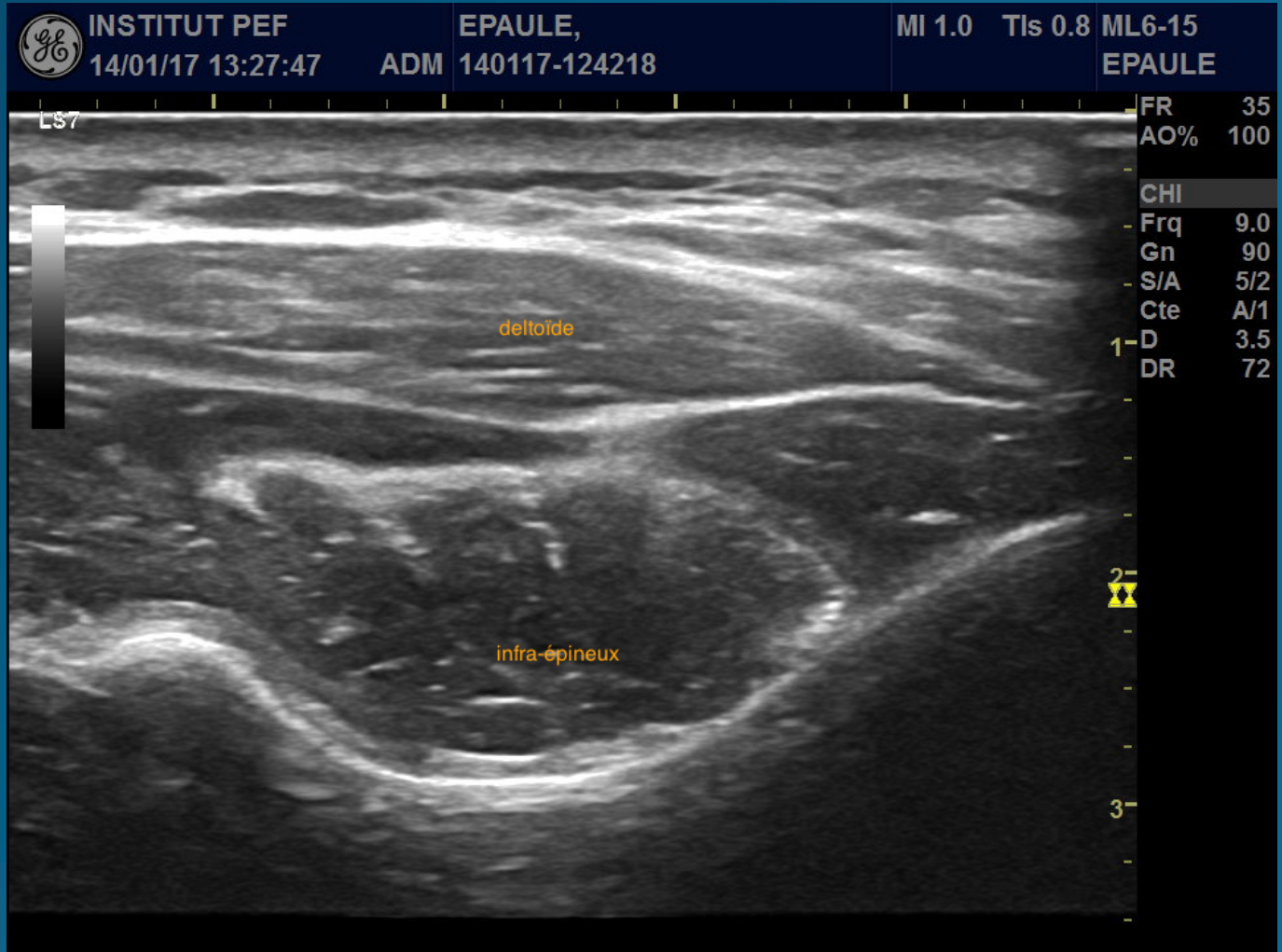
COUPE FRONTALE DE LA FACE SUPERIEURE DE L'ACROMIO-CLAVICULAIRE



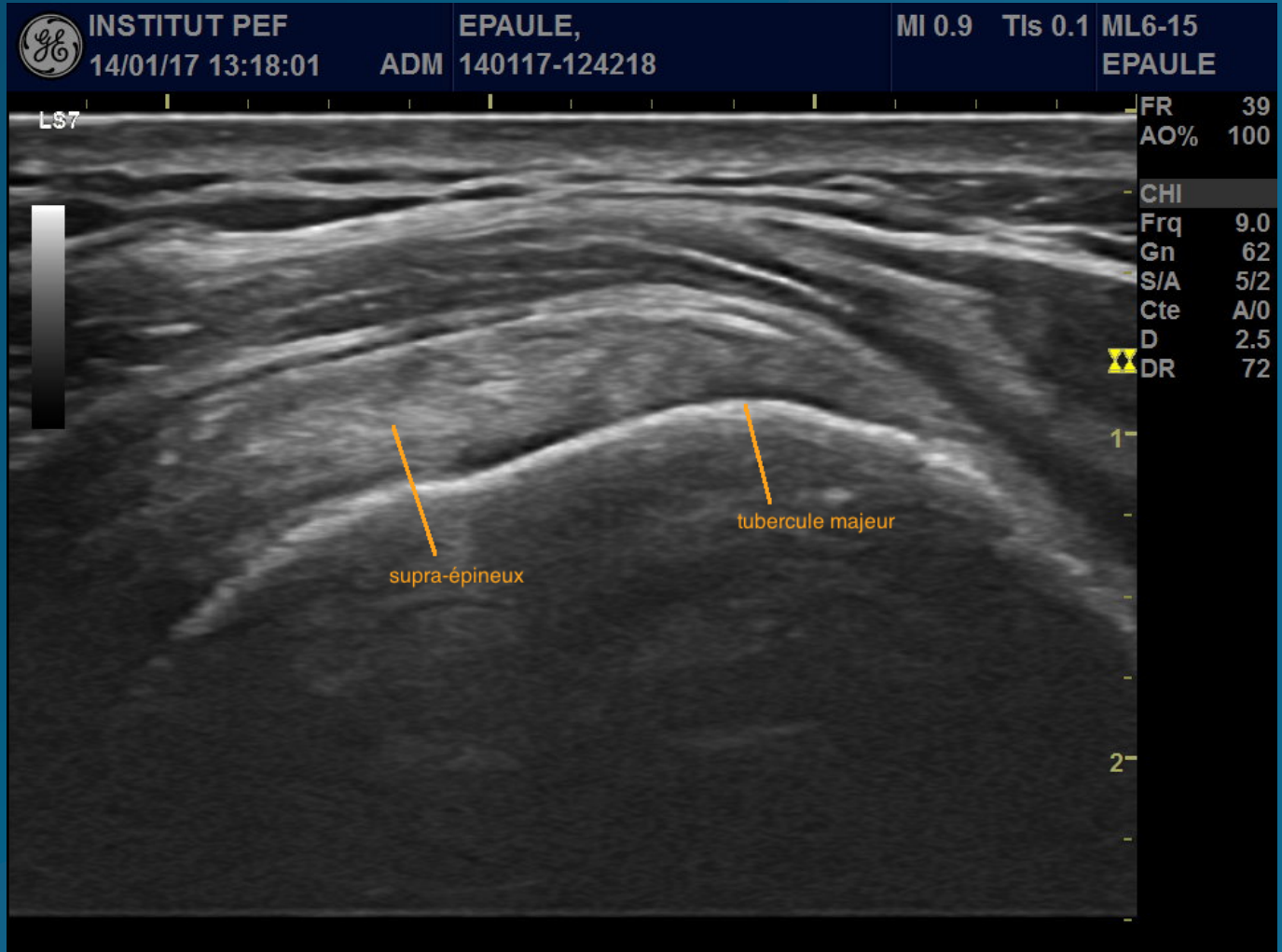
COUPE FRONTALE DU CORPS CHARNU DU SUPRA-ÉPINEUX



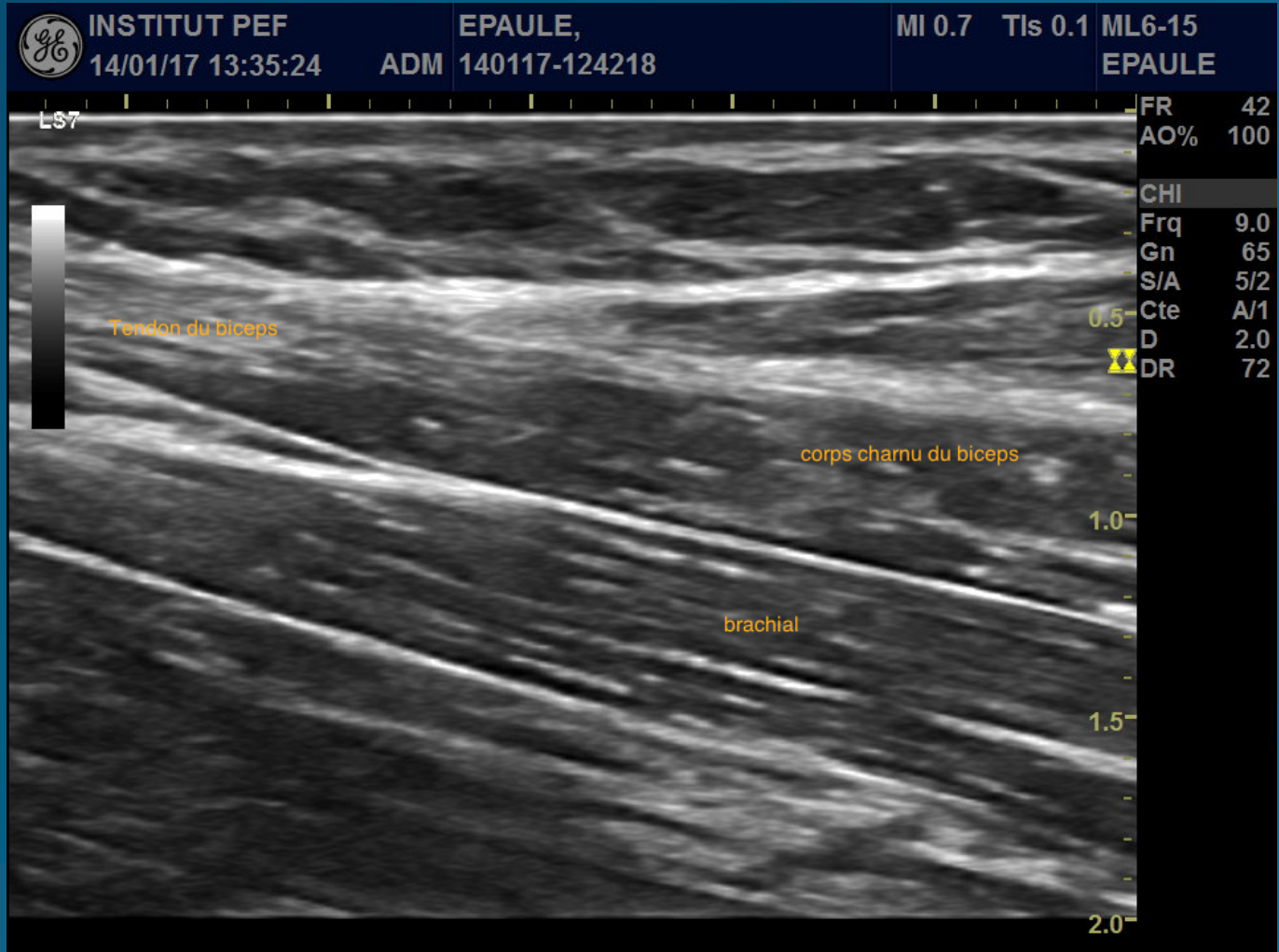
COUPE FRONTALE DU CORPS CHARNU INFRA-ÉPINEUX



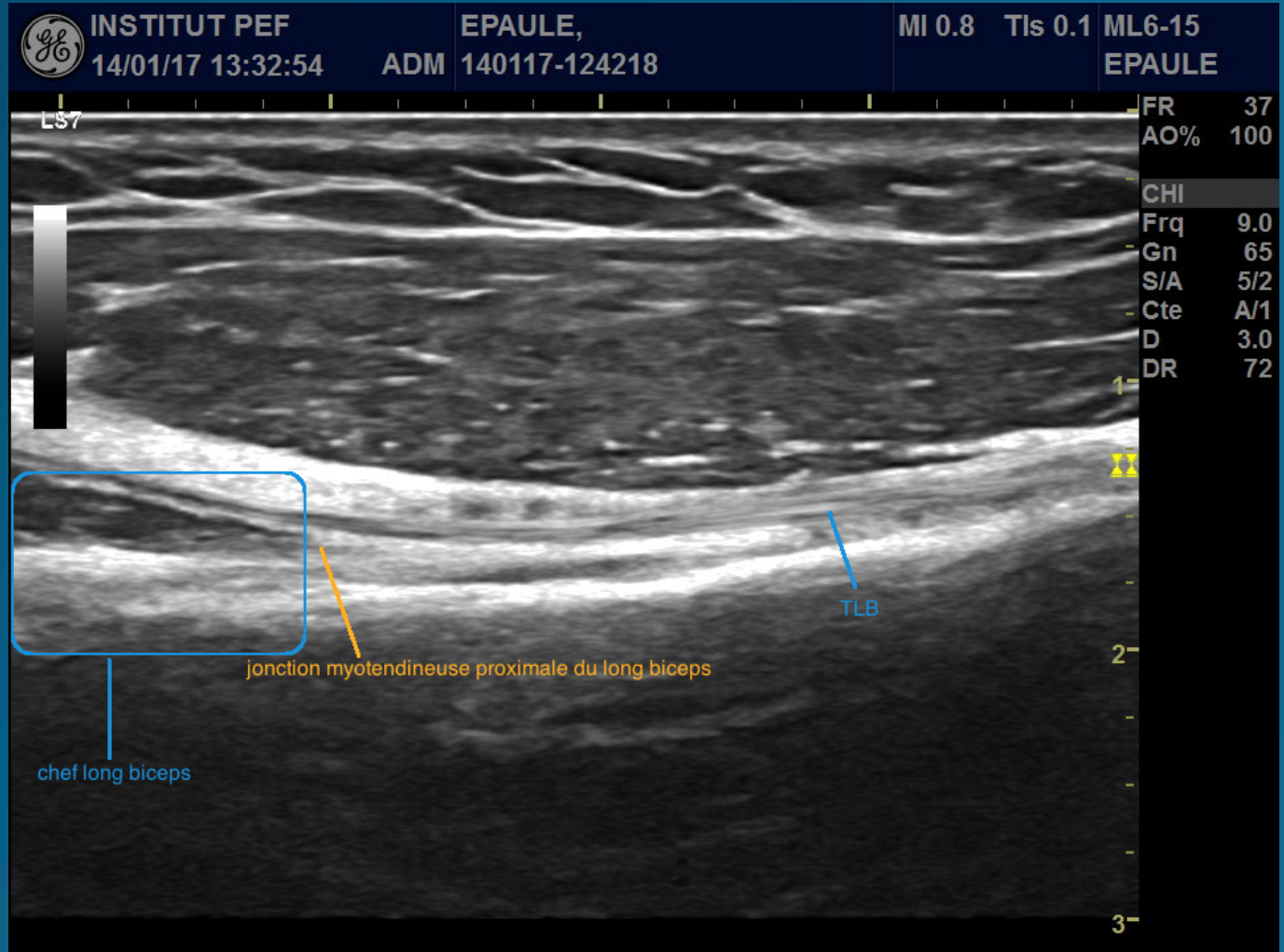
COUPE FRONTALE DU SUPRA-ÉPINEUX



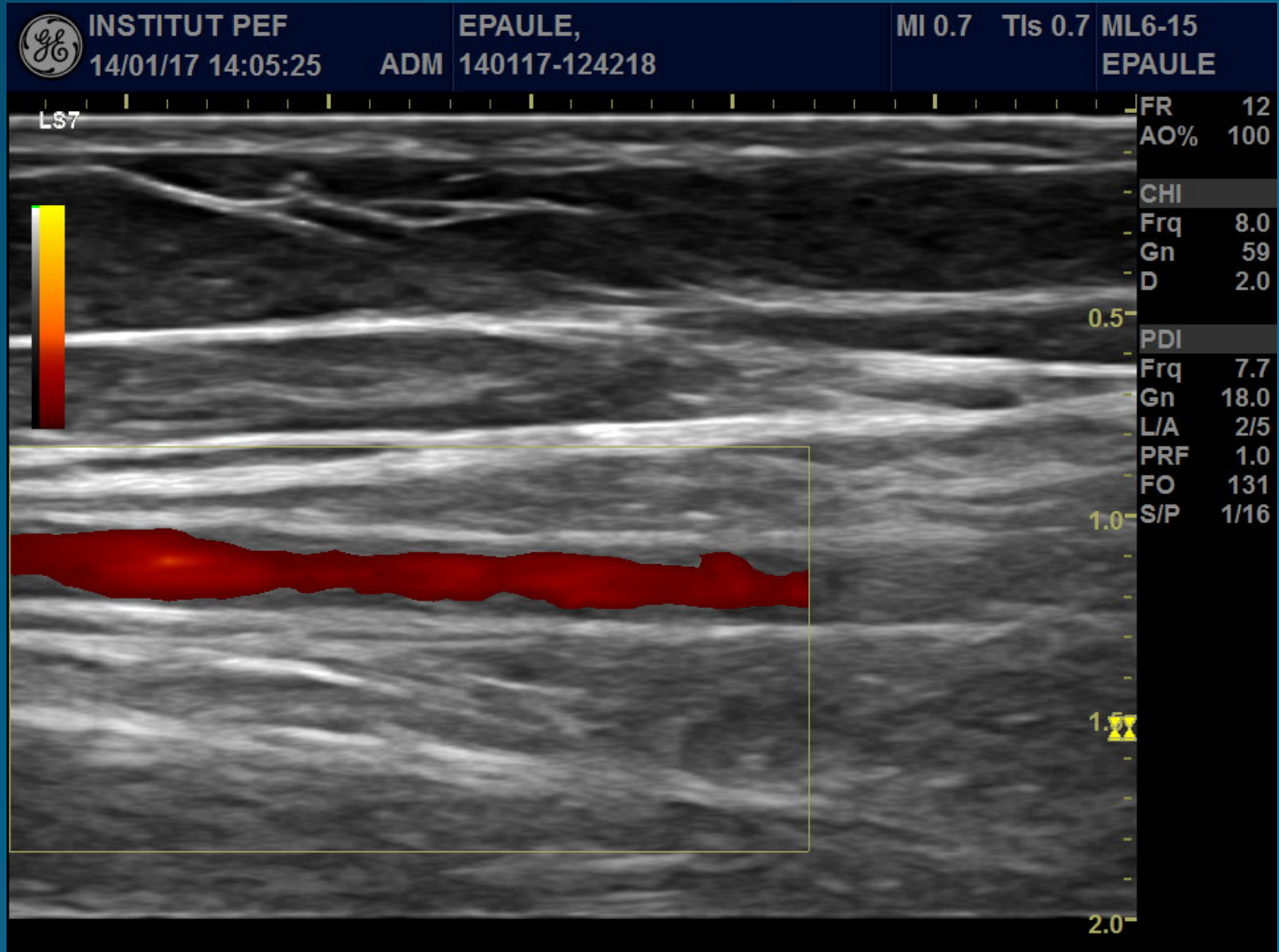
COUPE LONGITUDINALE DE LA JONCTION MYOTENDINEUSE DISTALE DU LONG BICEPS



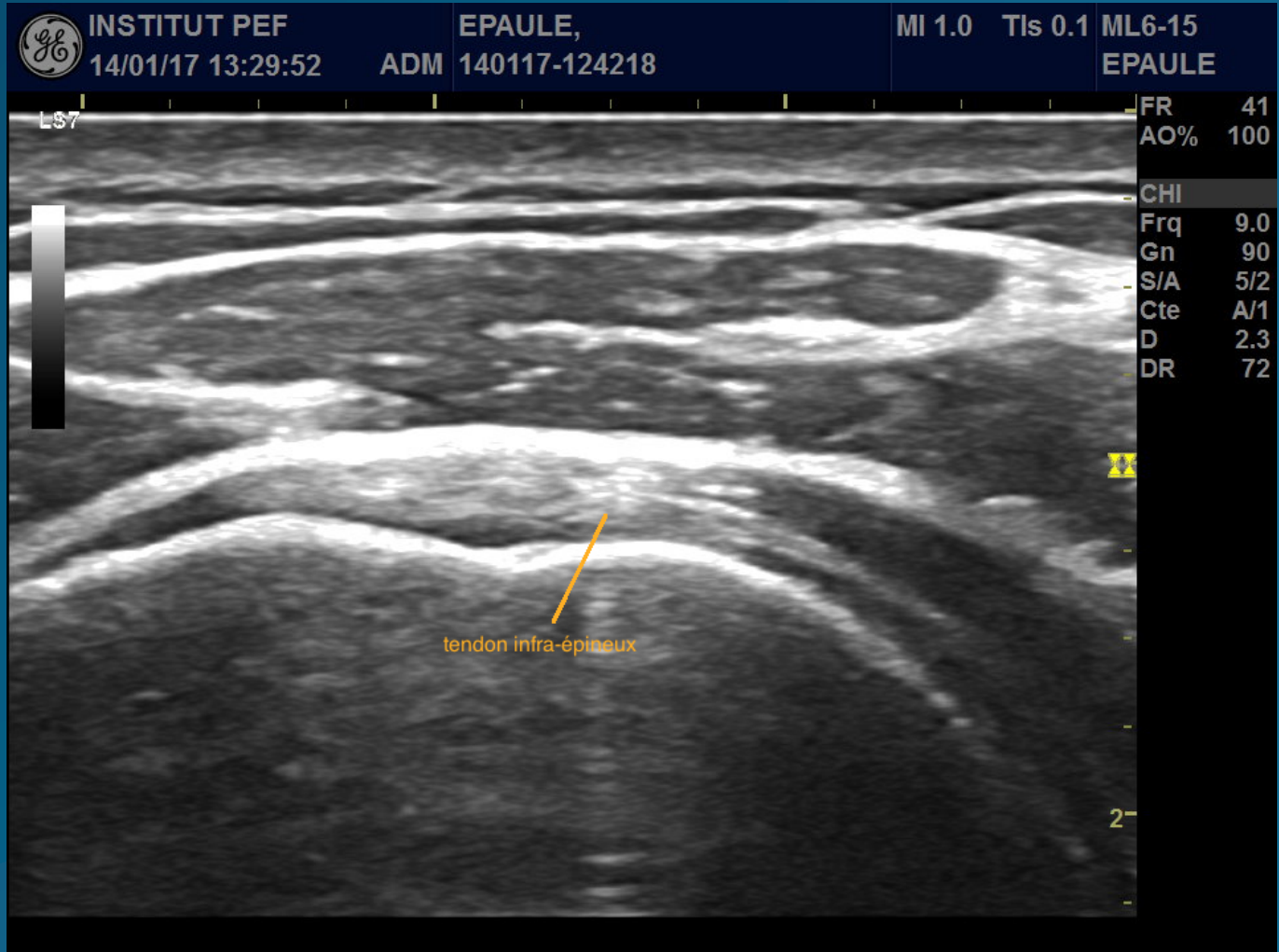
COUPE LONGITUDINALE DE LA JONCTION MYOTENDINEUSE PROXIMALE DU LONG BICEPS



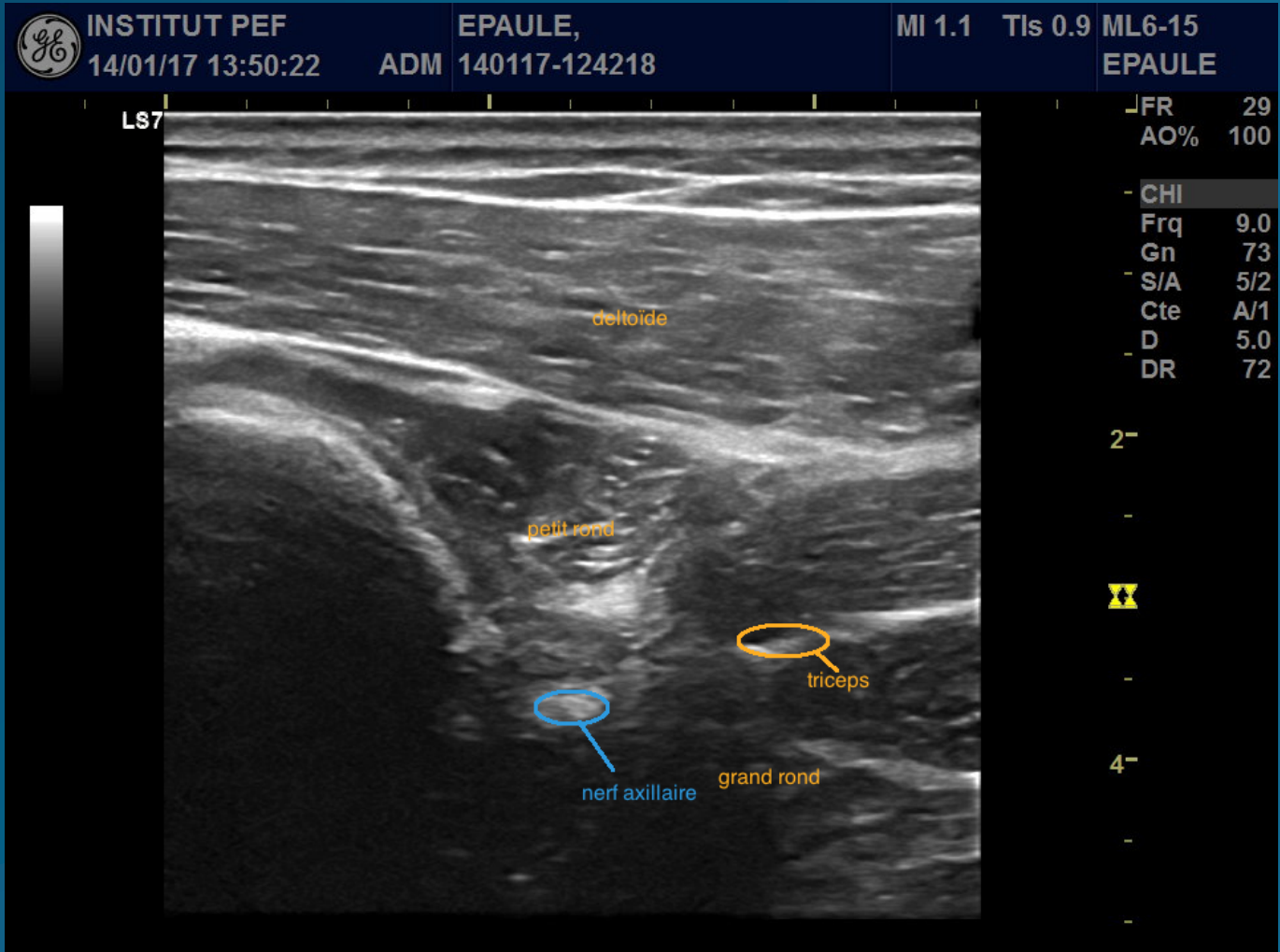
COUPE LONGITUDINALE DU PAQUET VASCULAIRE HUMERAL



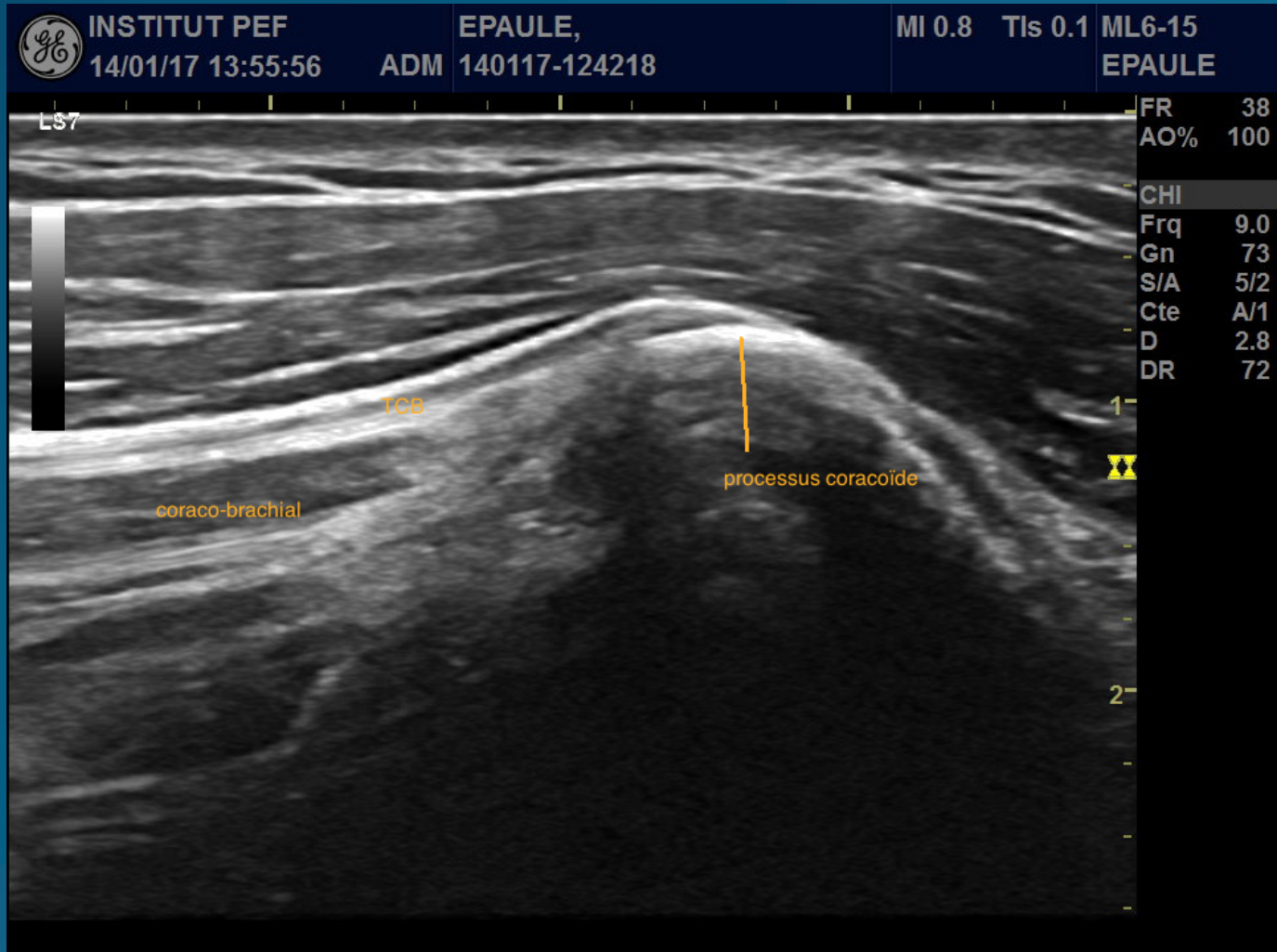
COUPE LONGITUDINALE DU TENDON INFRA-ÉPINEUX



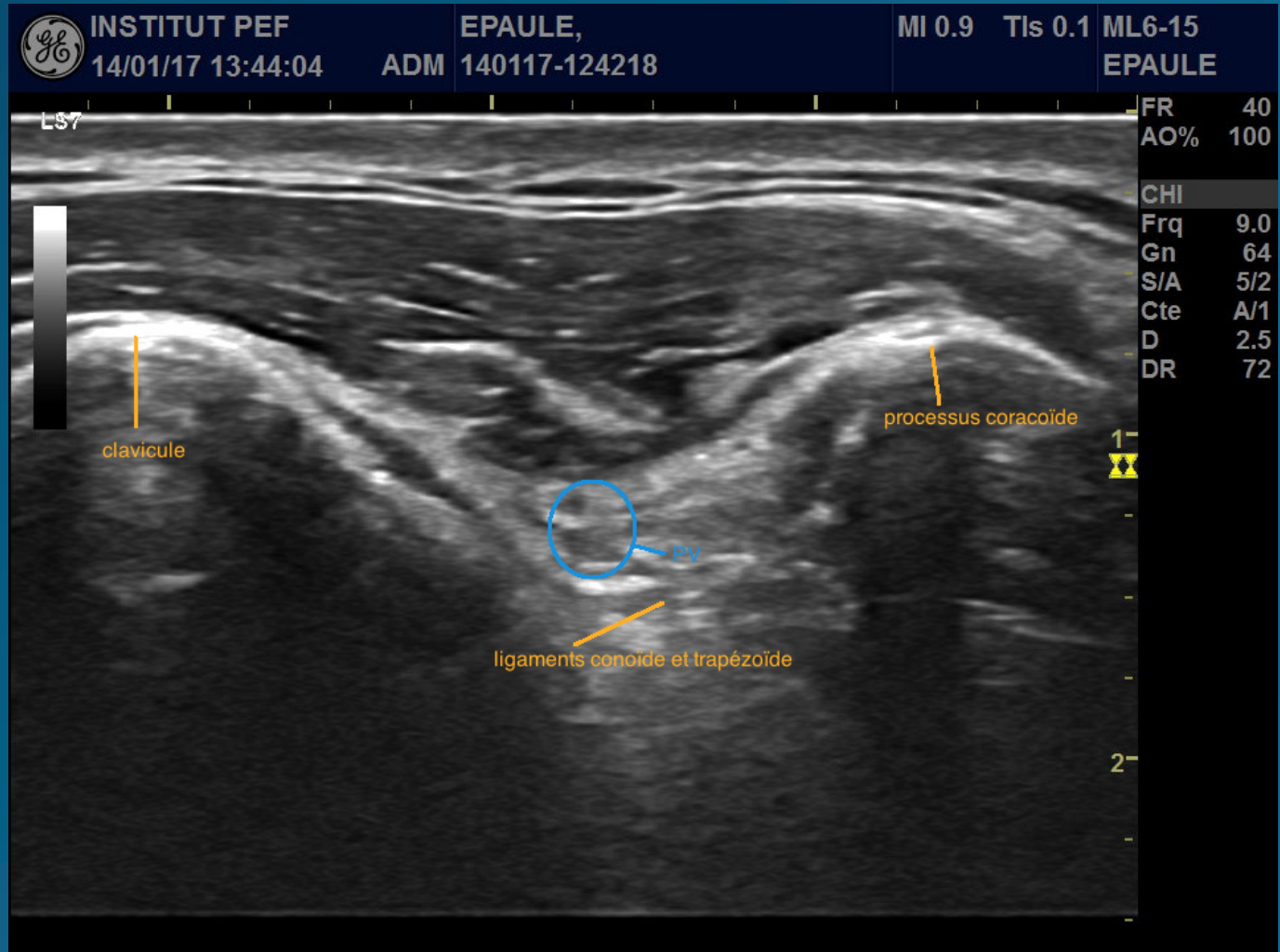
COUPE POSTERIEURE À HAUTEUR DE L'INSERTION DU PETIT ROND



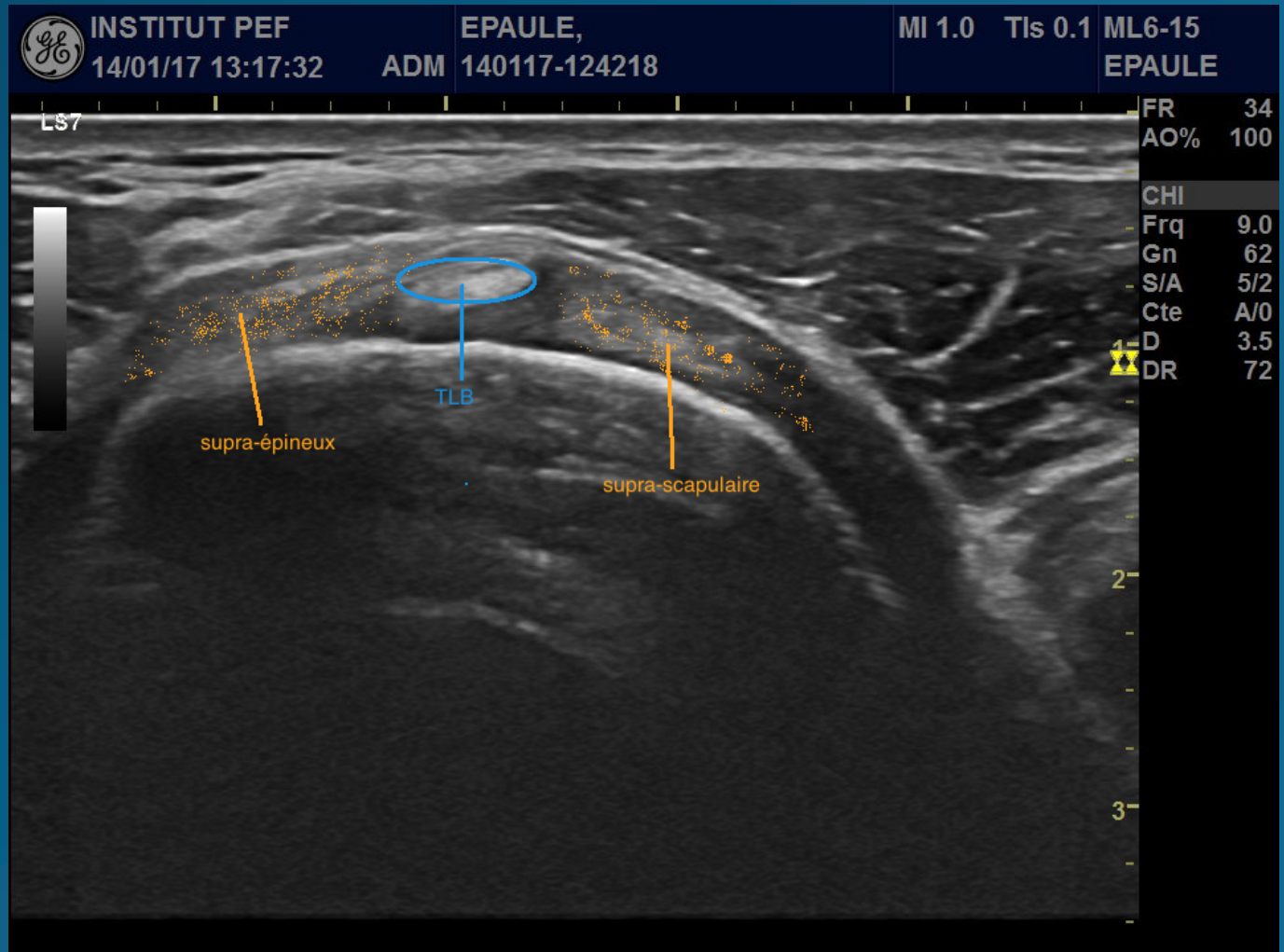
COUPE SAGITTALE ANTERIEURE PASSANT PAR L'INSERTION COMMUNE DU CORACO BRACHIAL ET DU TENDON DU COURT BICEPS À LA FACE ANTERO LATERALE DU PROCESSUS CORACOÏDE



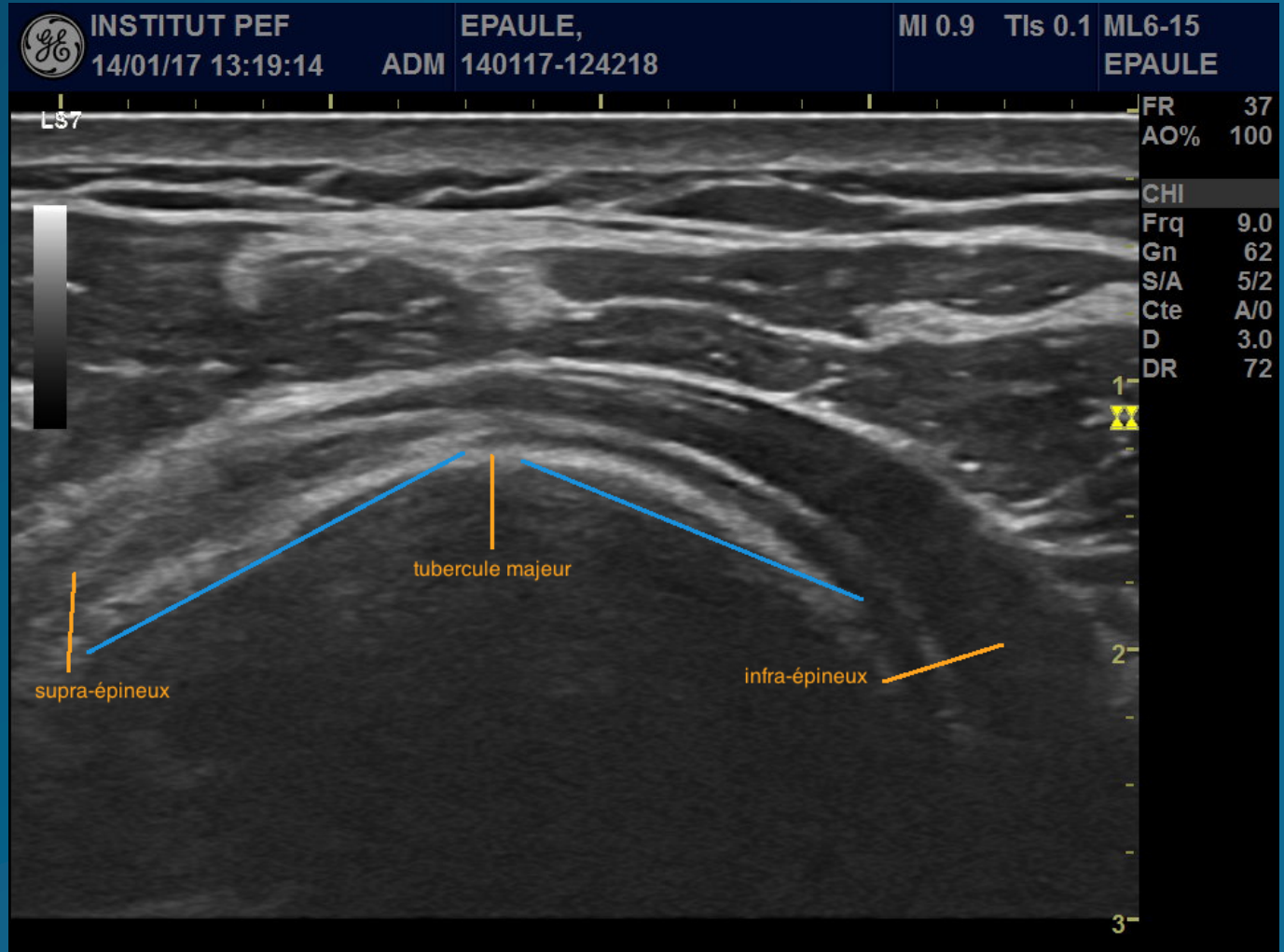
COUPE SAGITTALE DE L'ESPACE CORACO-CLAVICULAIRE AVEC MISE EN ÉVIDENCE DES LIGAMENTS CONOÏDE ET TRAPÉZOÏDE



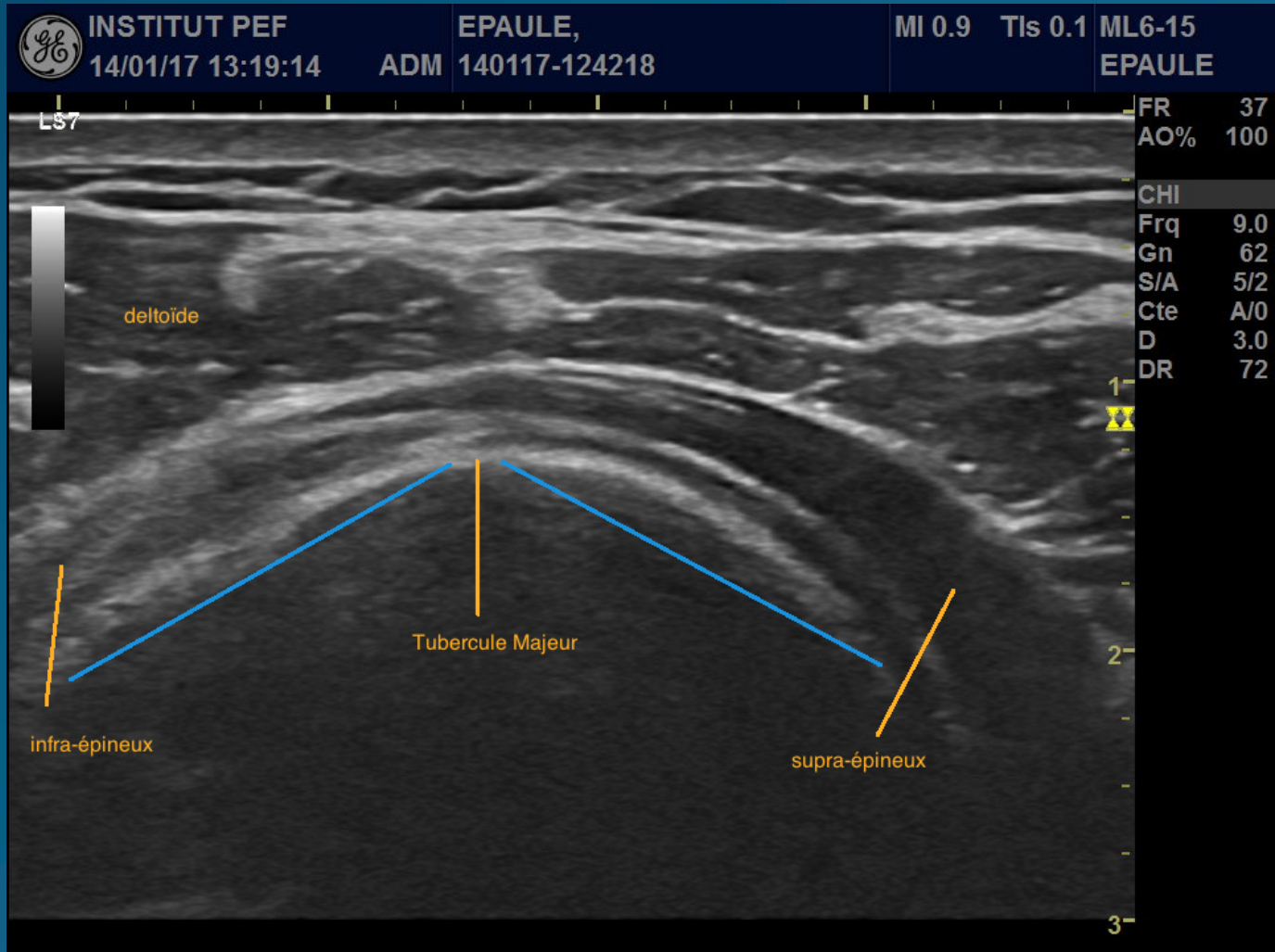
COUPE SAGITTALE DE L'INTERVALLE DES ROTATEURS AVEC SUPRA SCAPULAIRE, TLB ET SUPRA-ÉPINEUX



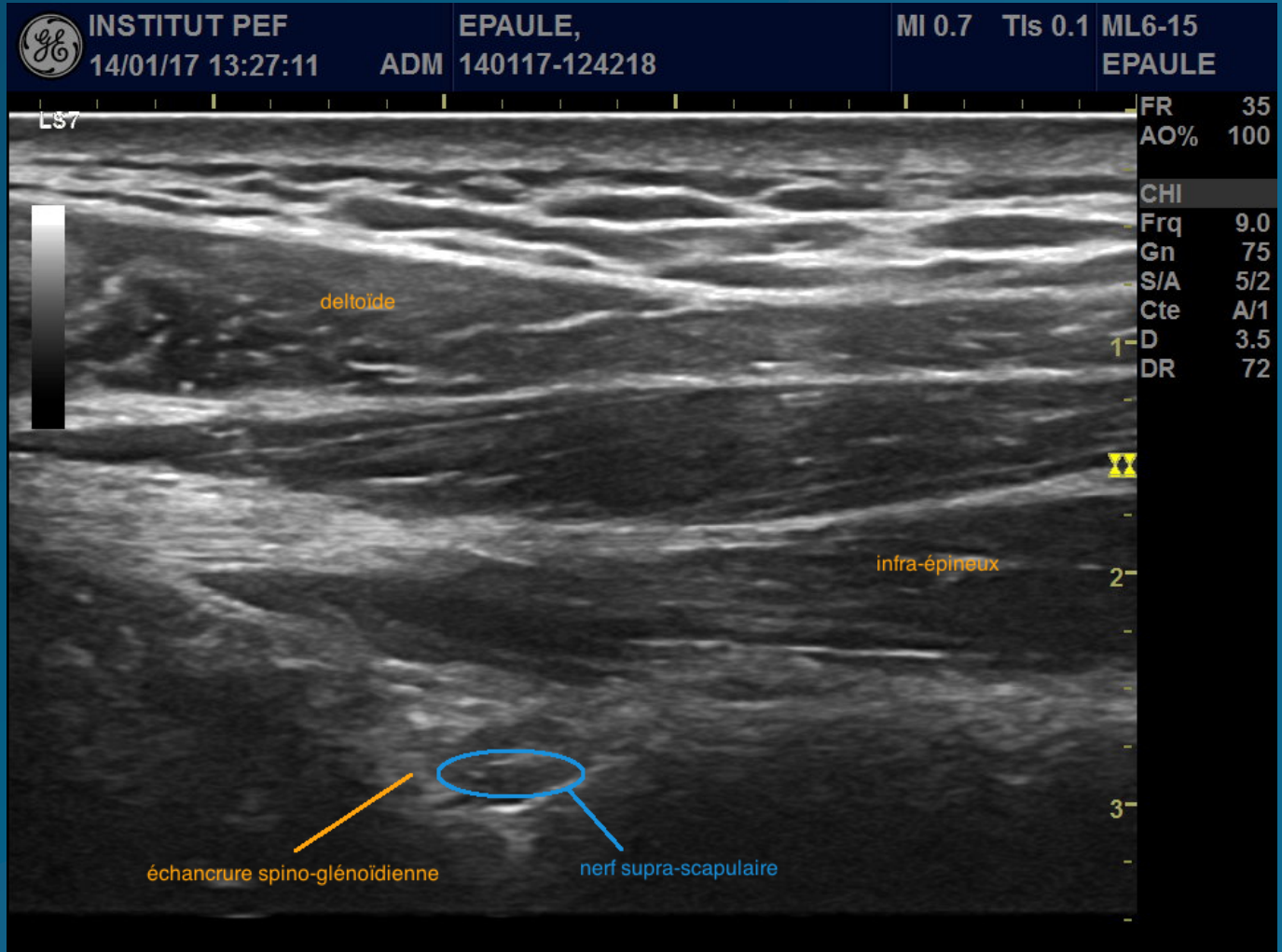
COUPE SAGITTALE DISTALE DE LA COIFFE AU NIVEAU DU TUBERCULE MAJEUR



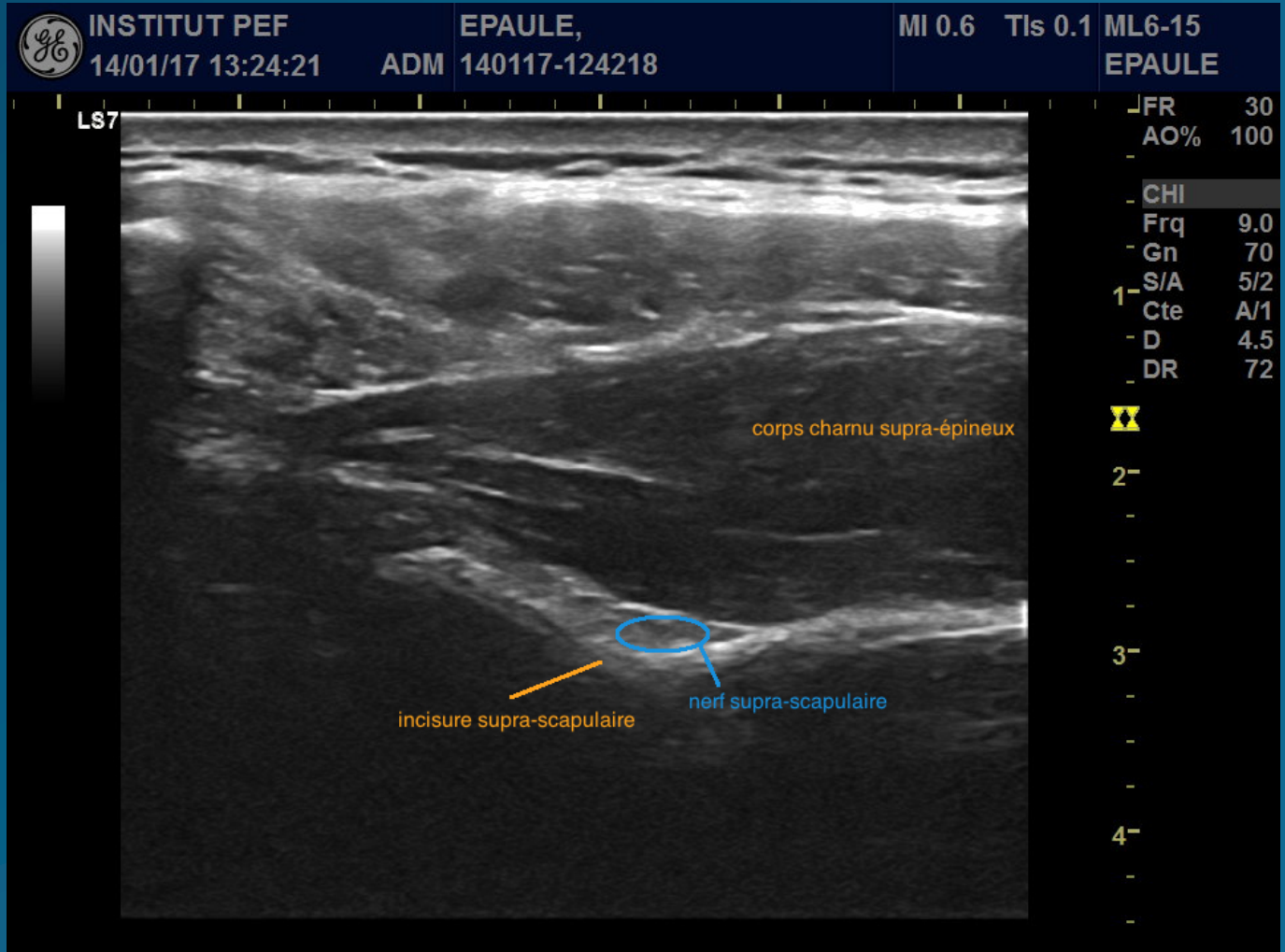
COUPE SAGITTALE DISTALE DE LA COIFFE PASSANT PAR L'INSERTION DU SUPRA-ÉPINEUX ET PLUS POSTÉRIEUR DE L'INFRA-ÉPINEUX



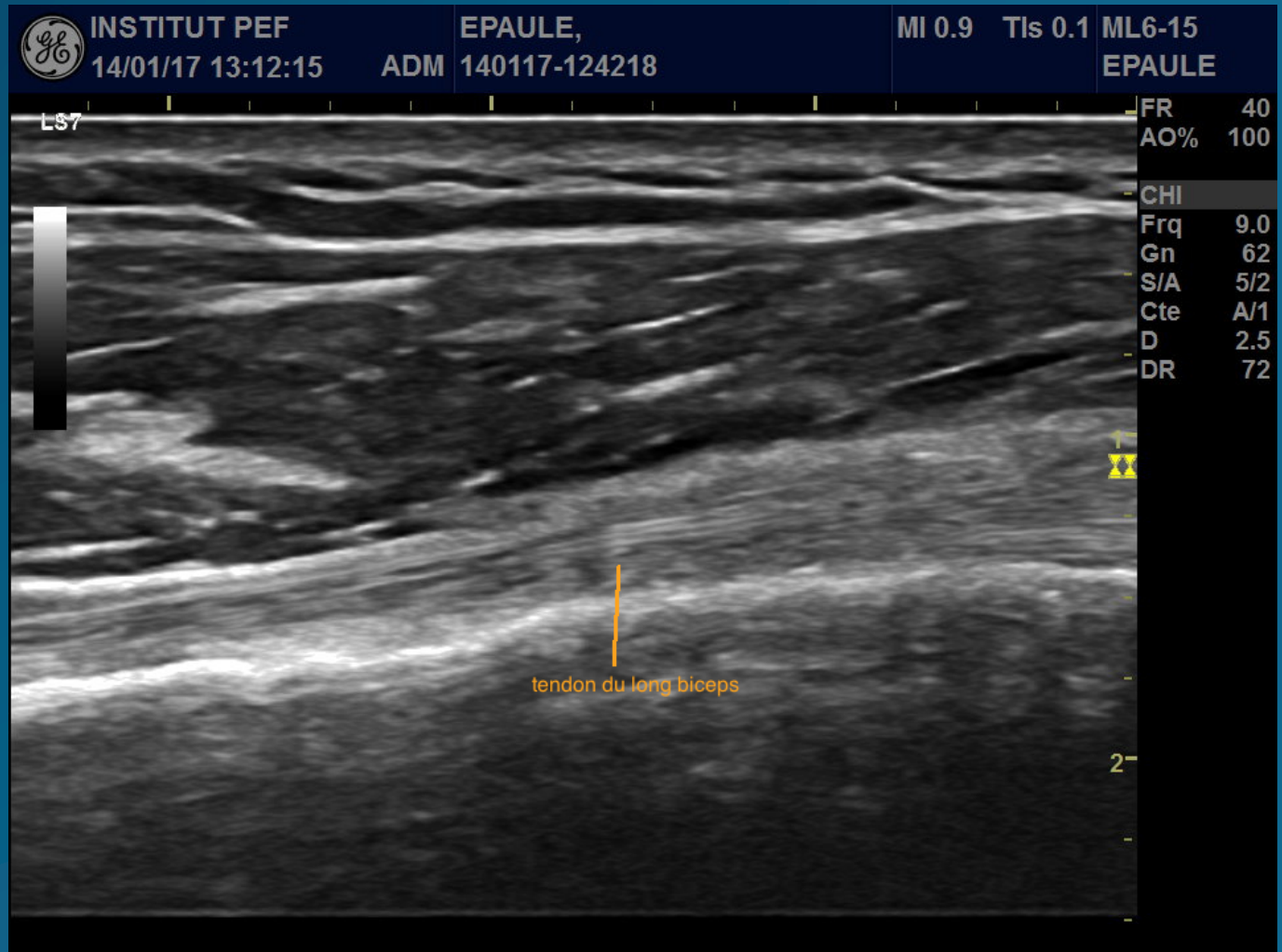
COUPE SAGITTALE DU CORPS CHARNU INFRA-ÉPINEUX



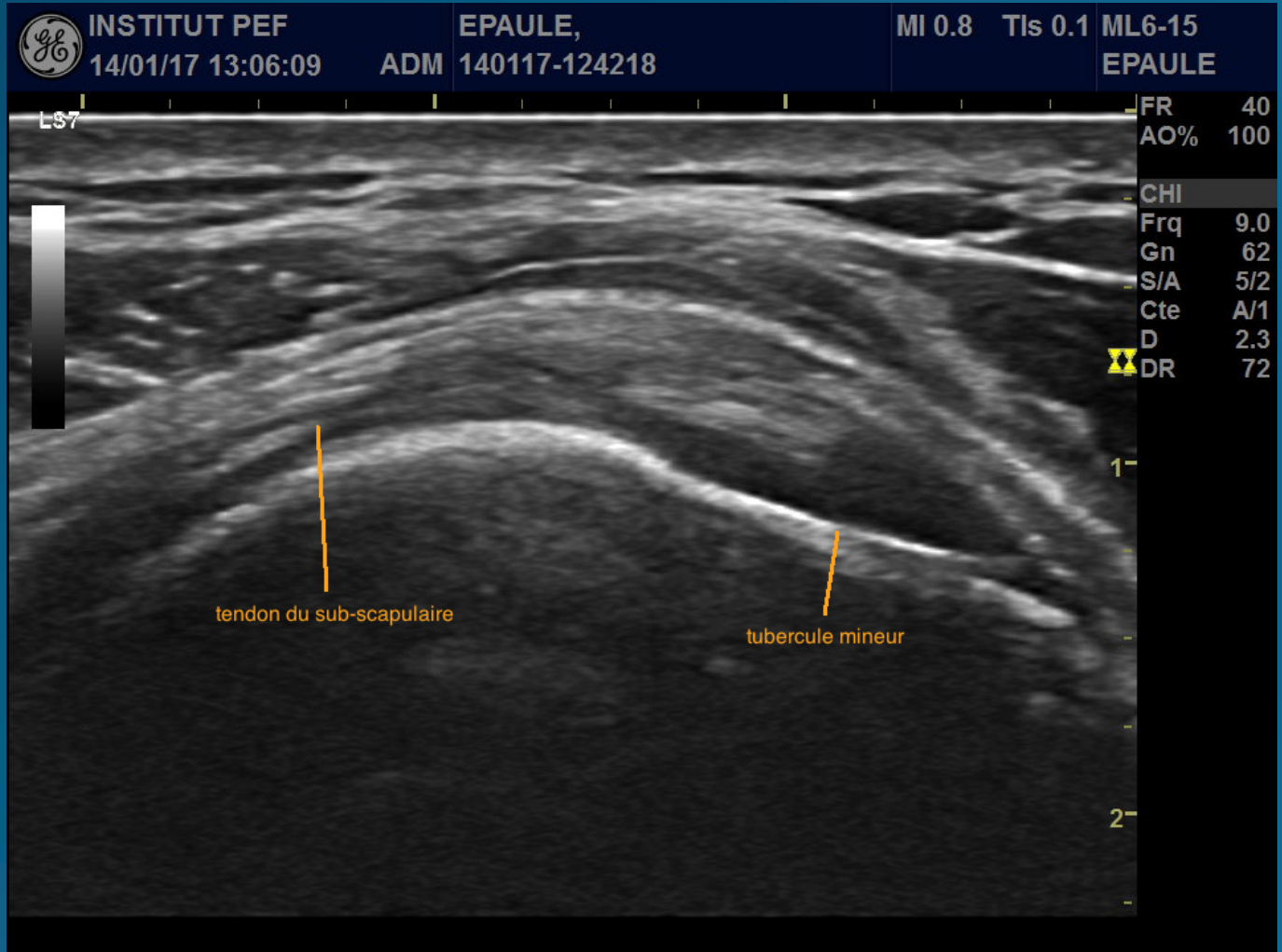
COUPE SAGITTALE DU SUPRA-EPINEUX



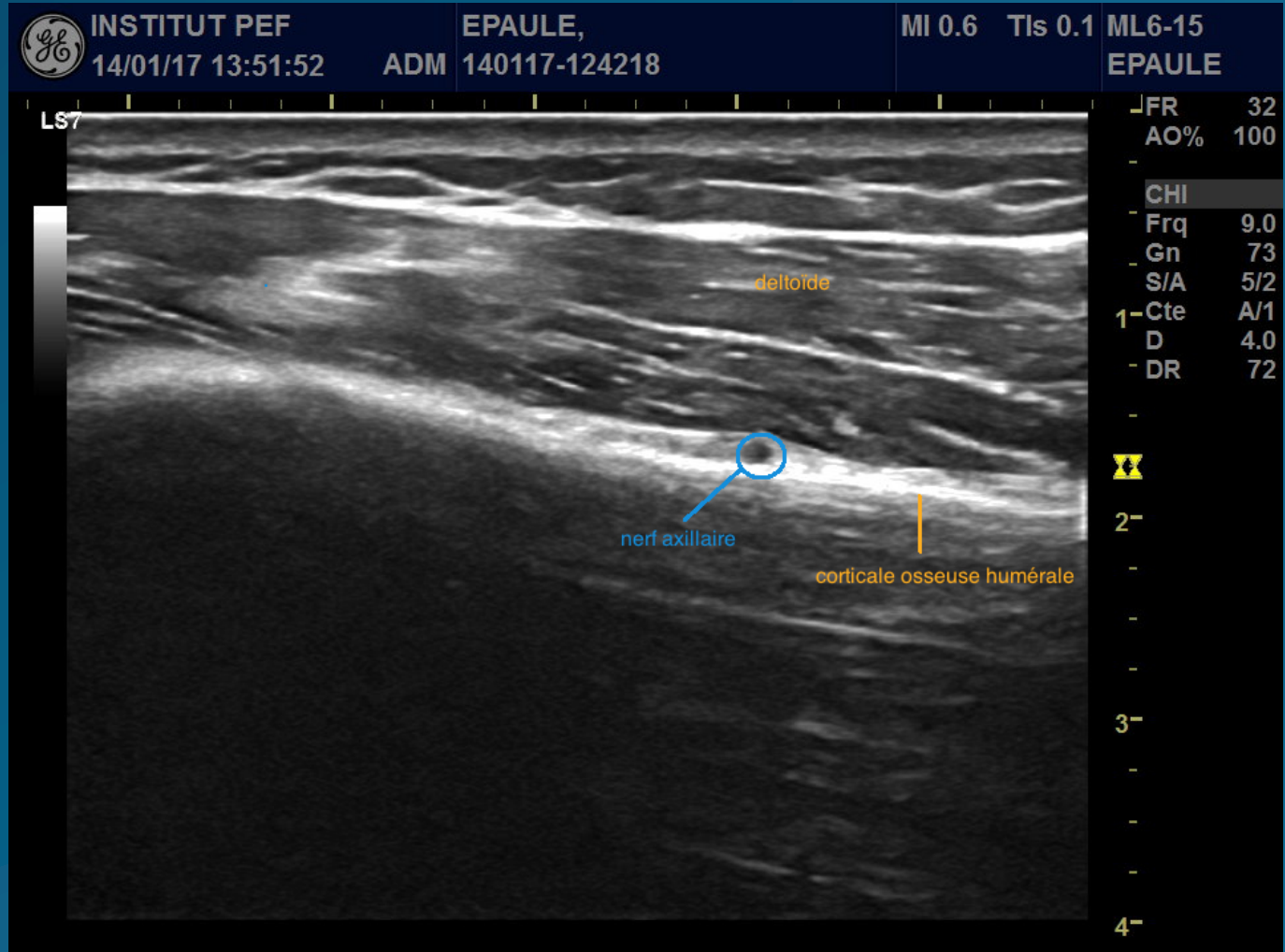
COUPE SAGITTALE DU TENDON DU CHEF LONG DU BICEPS METTANT EN ÉVIDENCE SON ASPECT FIBRILLAIRE



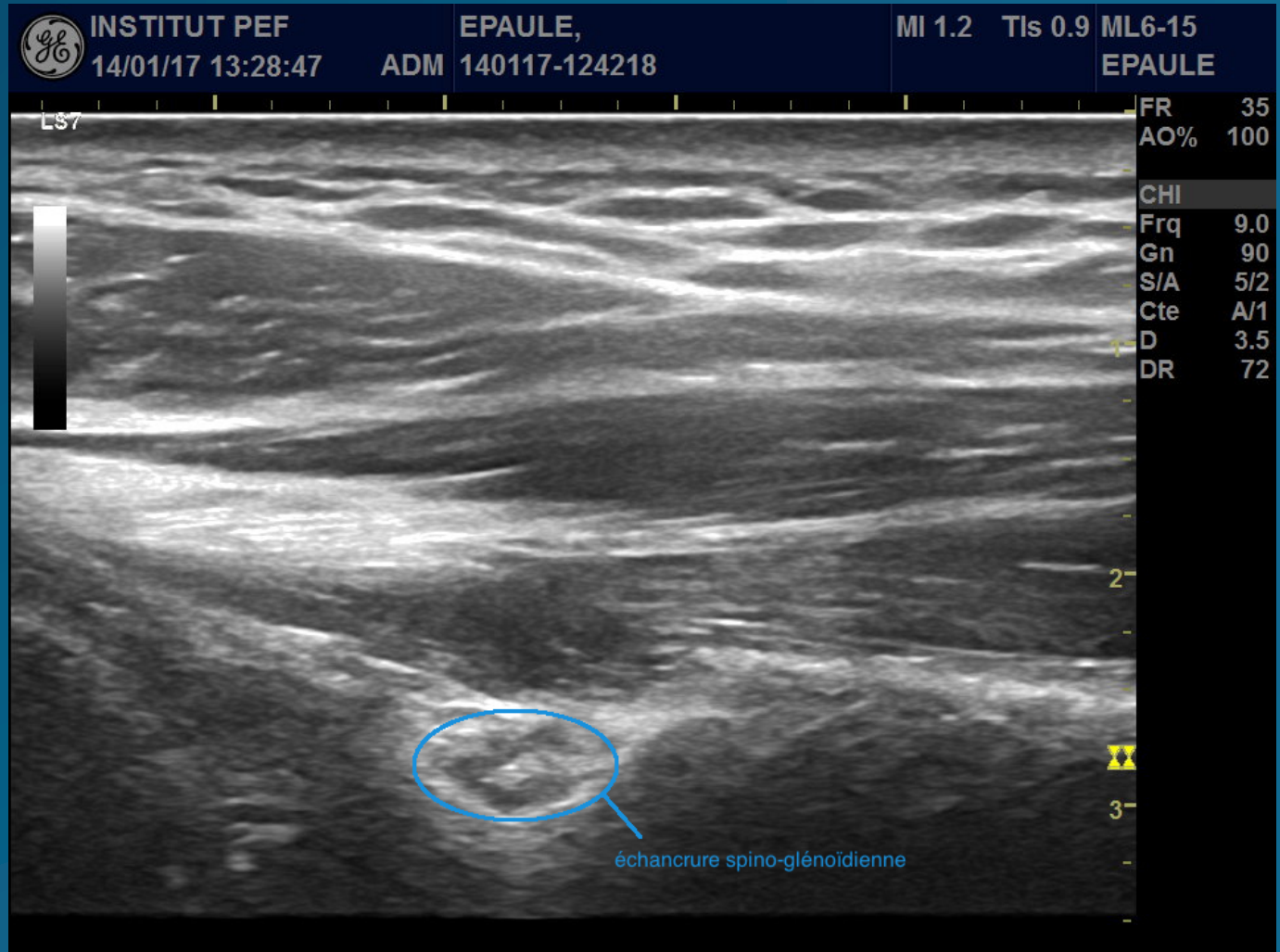
COUPE SAGITTALE DU TENDON SCAPULAIRE AVEC TUBERCULE MINEUR



COUPE TRANSVERSALE DU NERF AXILLAIRE



ECHANCRURE SPINO-GLENOÏDIENNE SUR UNE COUPE AXIALE





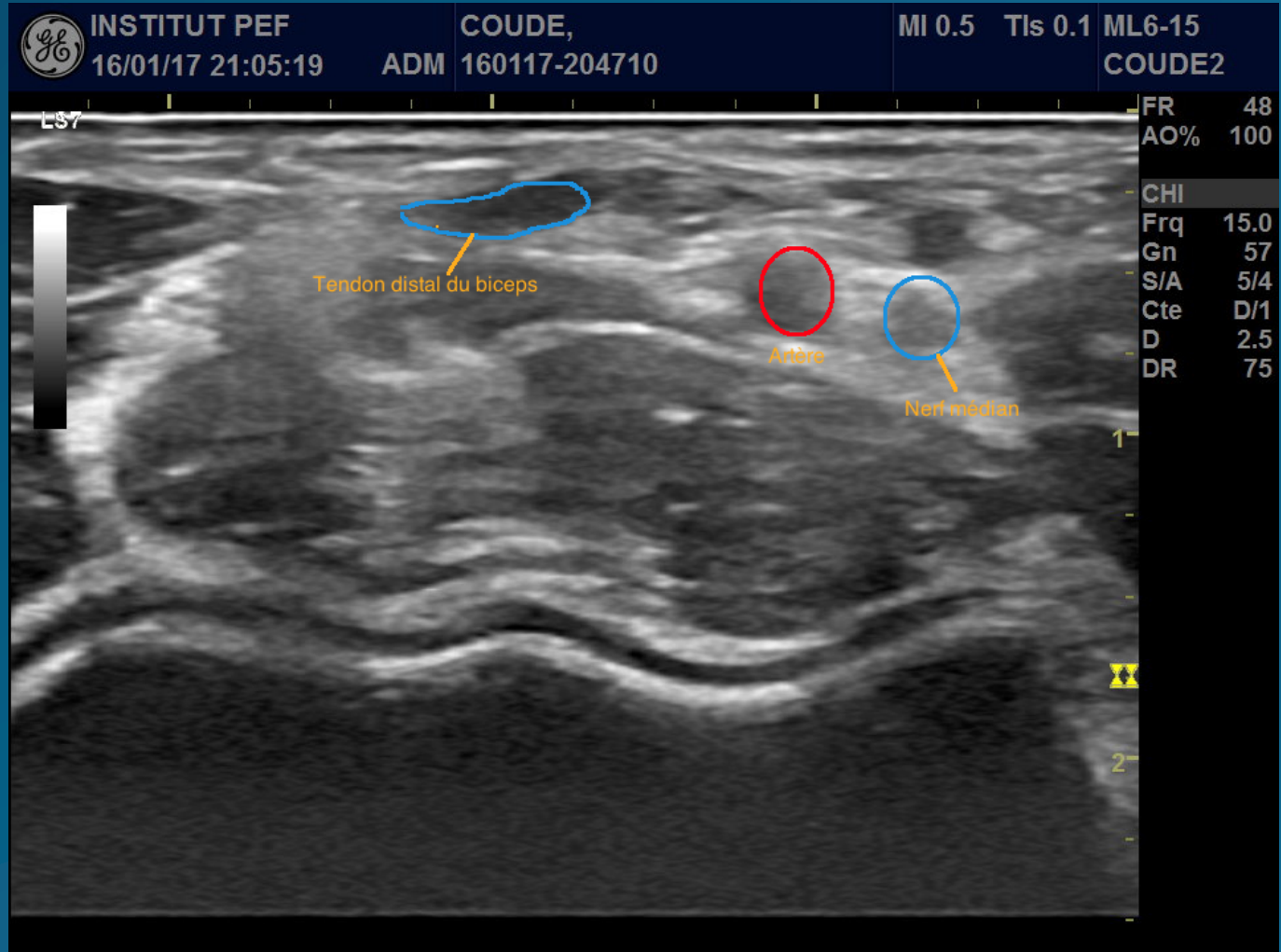
LA PHYSIO-ECHOGRAPHIE FONCTIONNELLE®

FORMATION

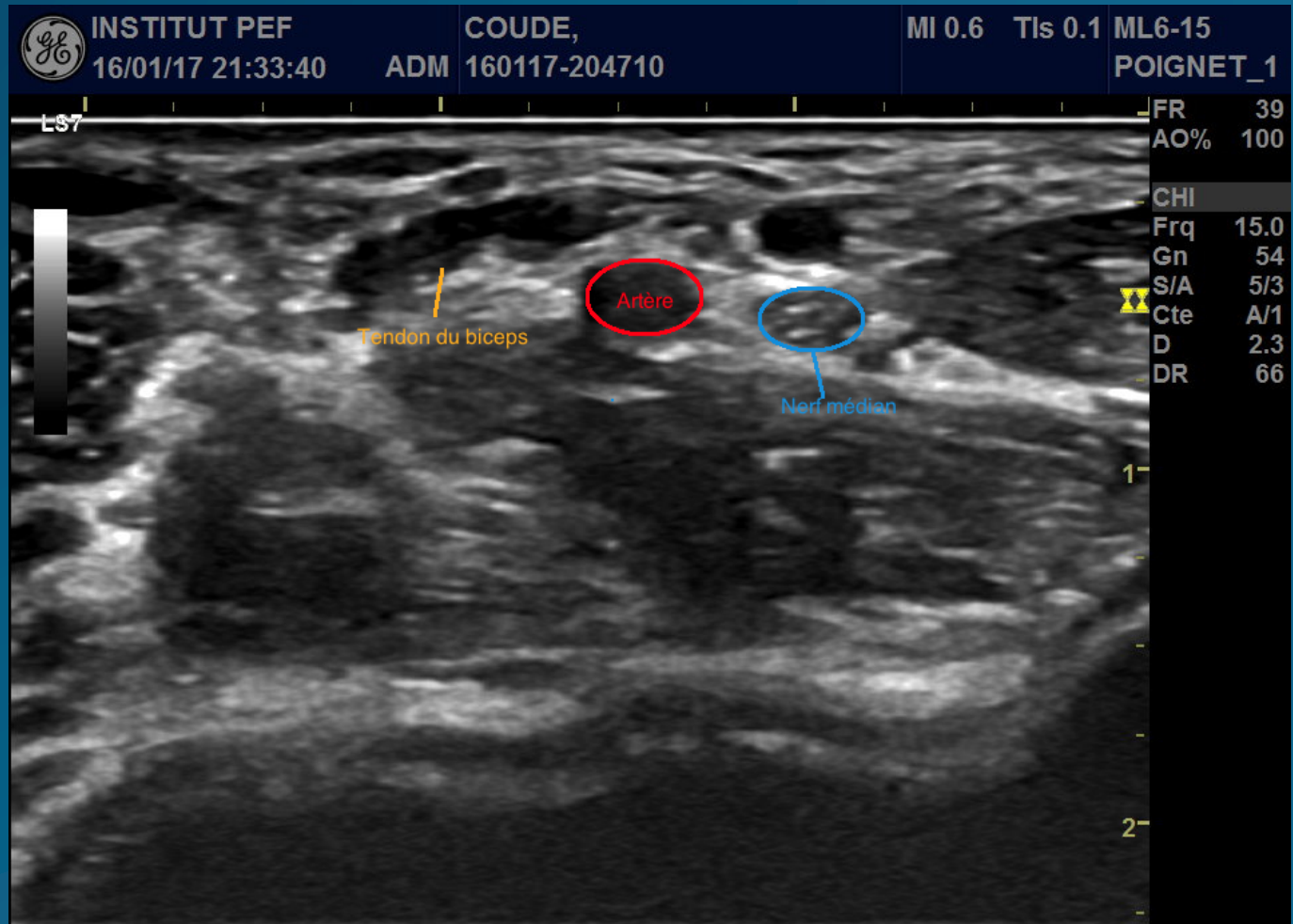


LE COUDE

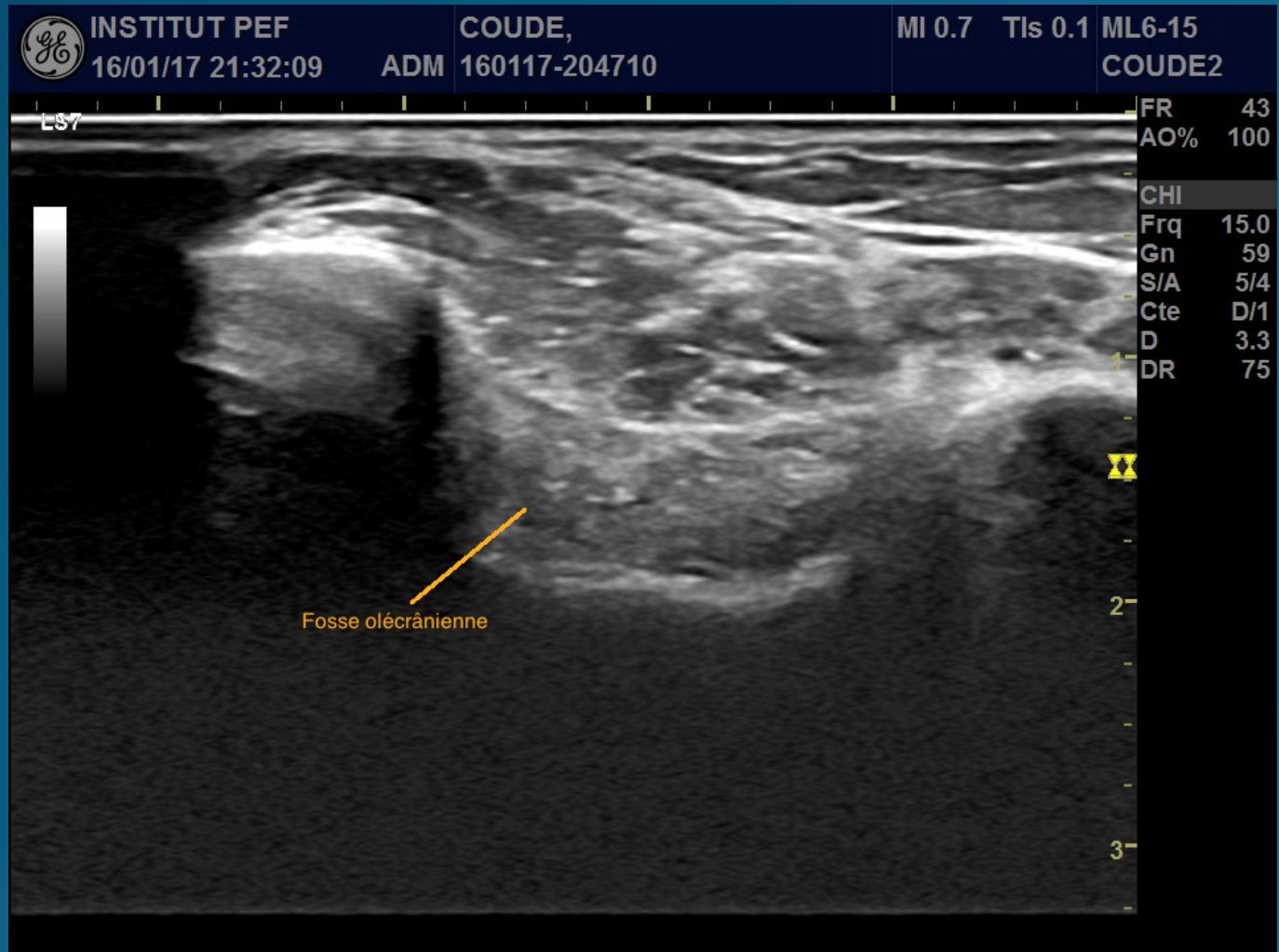
COUPE AXIALE ANTERIEURE MONTRANT LES RAPPORTS ENTRE L'ARTÈRE HUMERALE , NERF MÉDIAN ET TENDON DU BICEPS



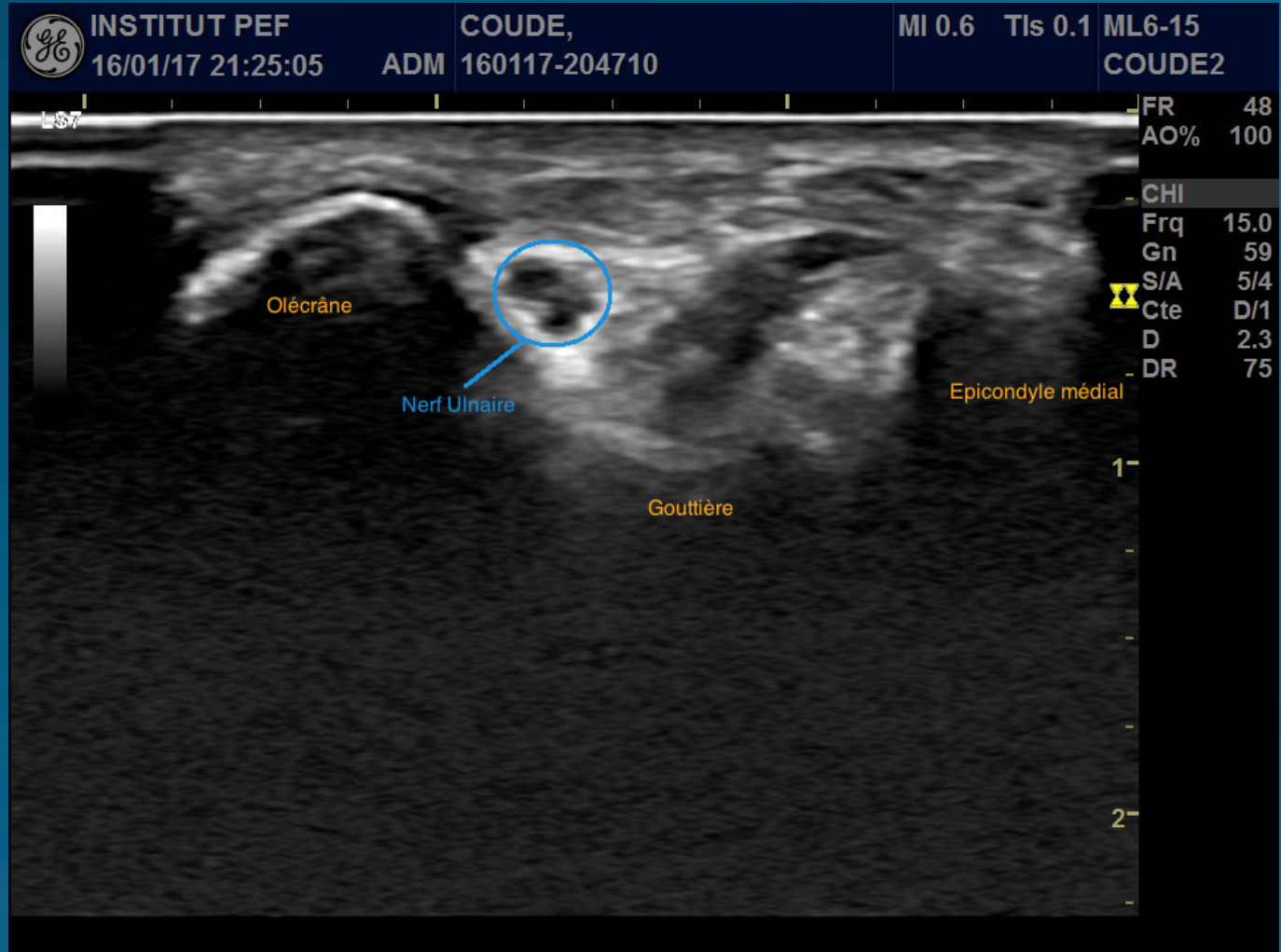
COUPE AXIALE BICEPS, ARTÈRE, NERF MÉDIAN (COUPE BAM)



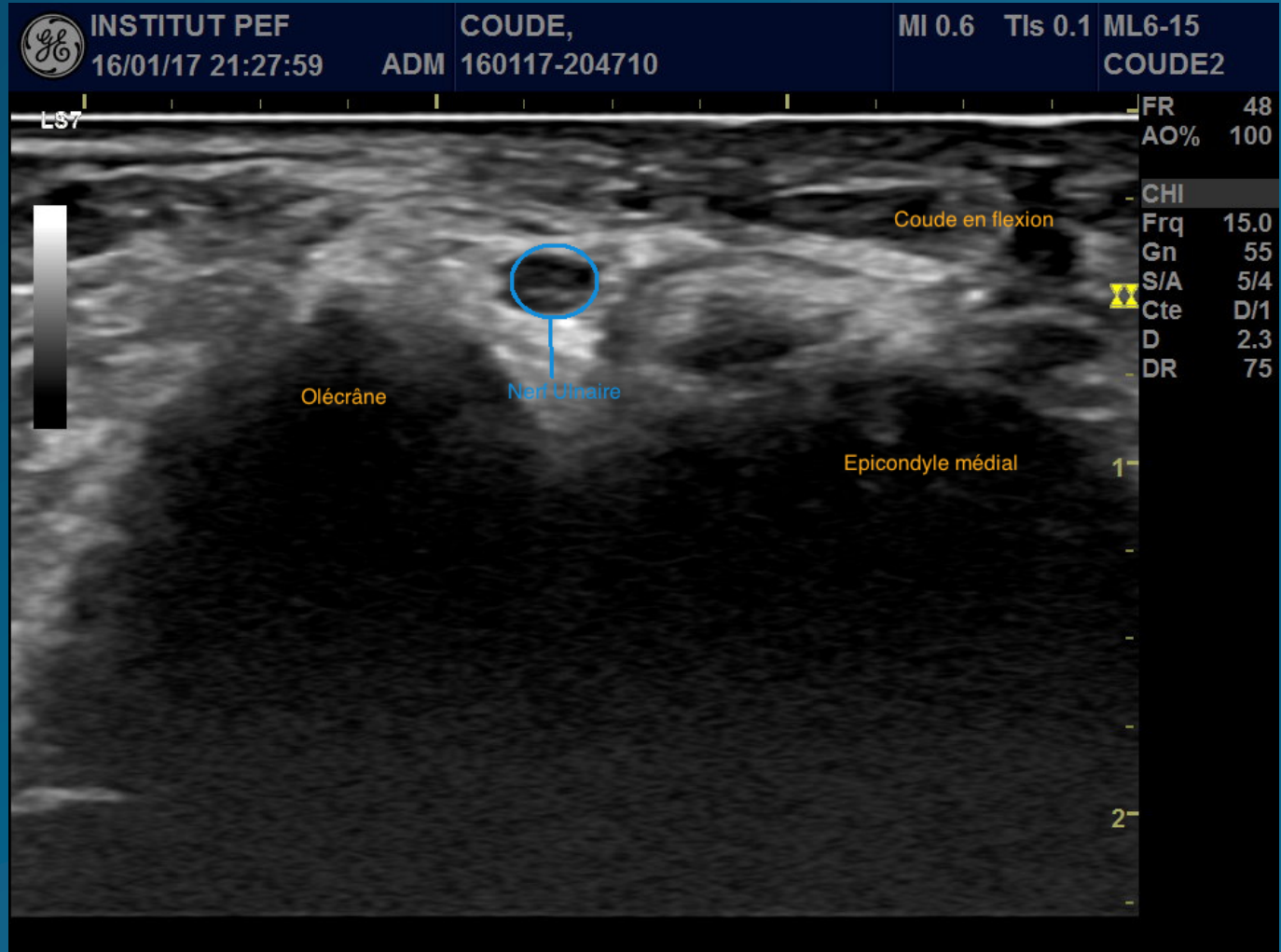
COUPE AXIALE DE LA FOSSE POSTÉRIEURE DU COUDE (FOSSE SUPRA-OLECRANIENNE)



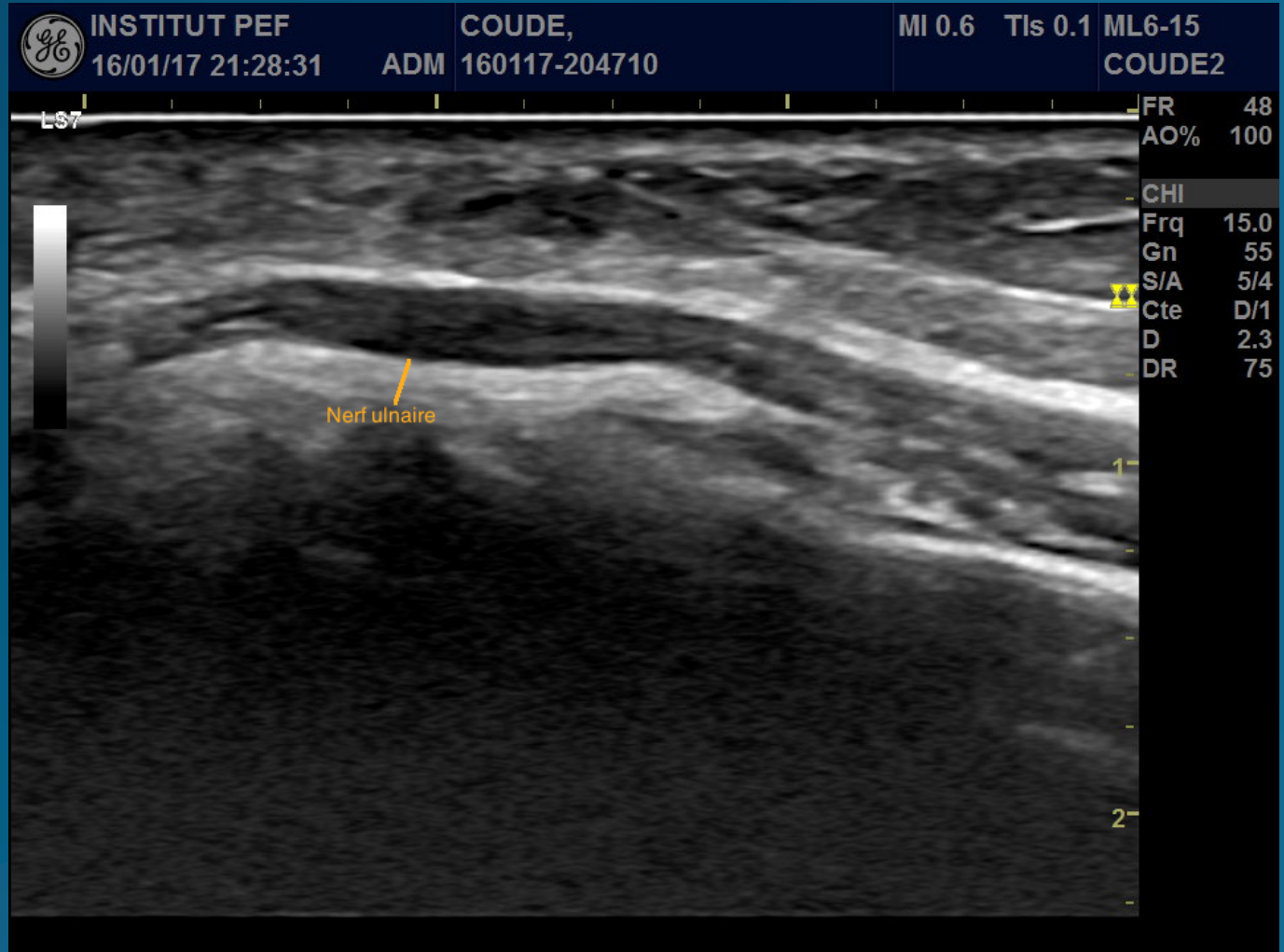
COUPE AXIALE DU NERF ULNAIRE DANS SA GOUTTIERE EN EXTENSION



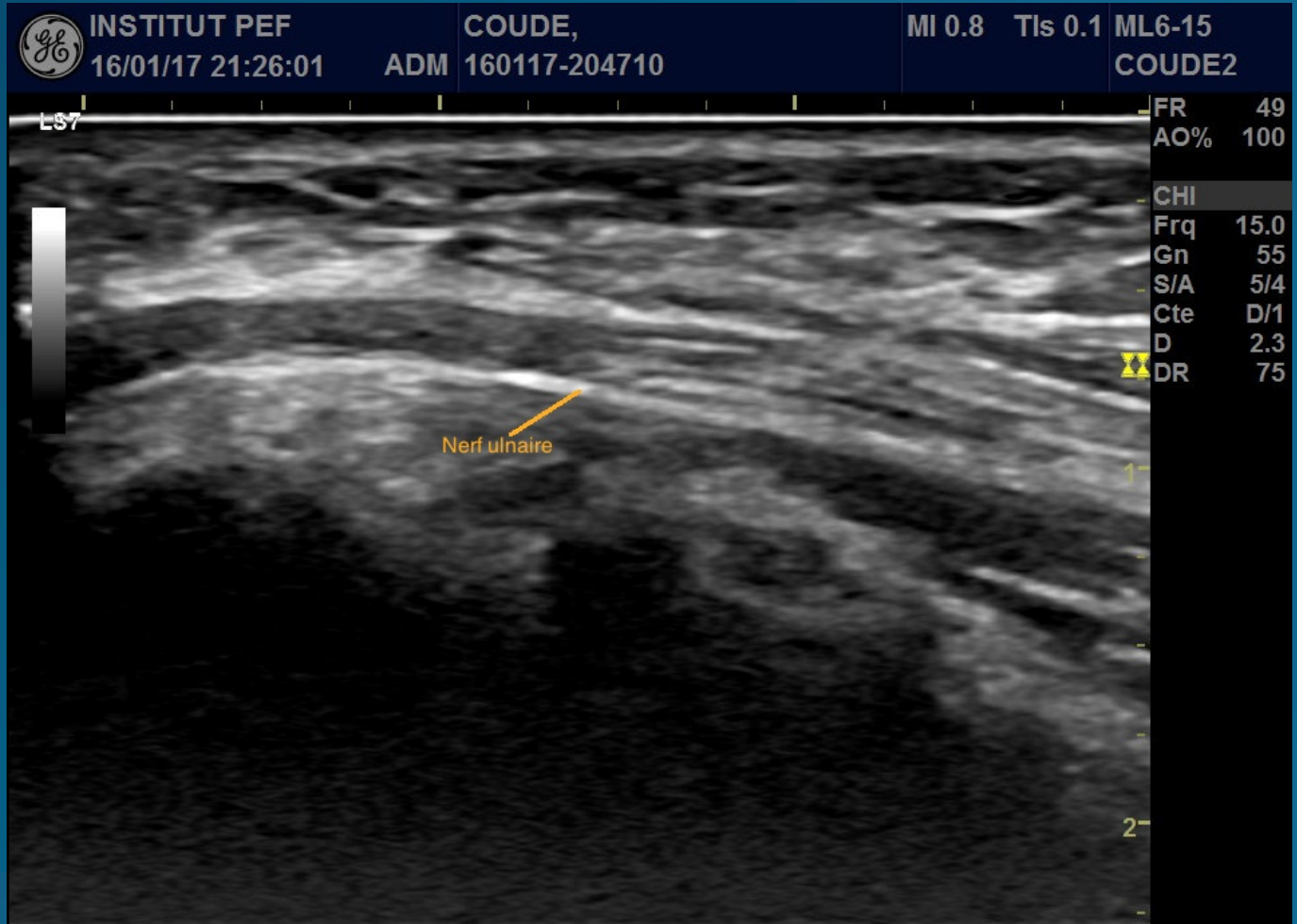
COUPE AXIALE DU NERF ULNAIRE DANS SA GOUTTIERE EN FLEXION



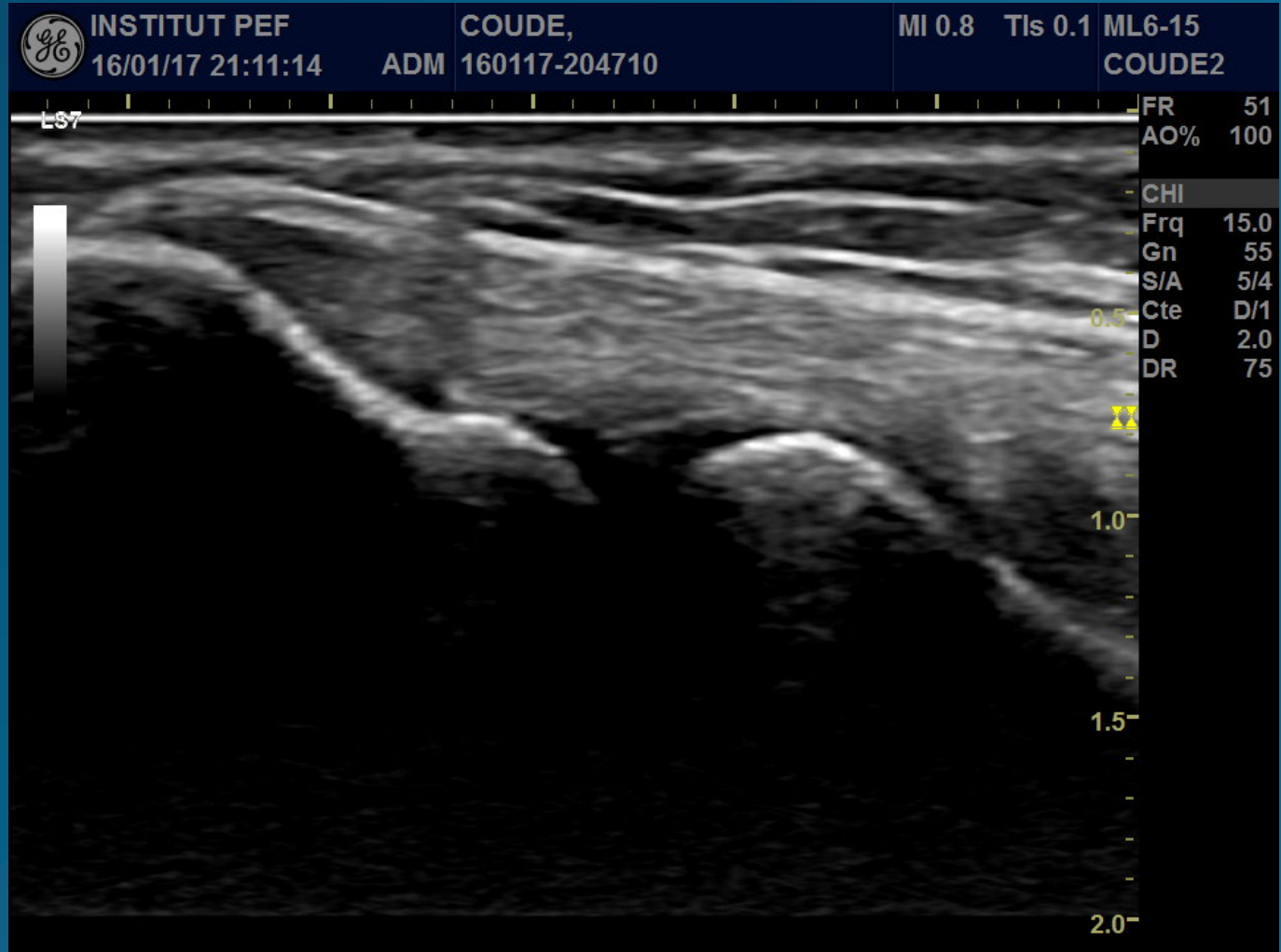
COUPE FRONTALE DU NERF ULNAIRE DANS SA GOUTTIERE EN FLEXION



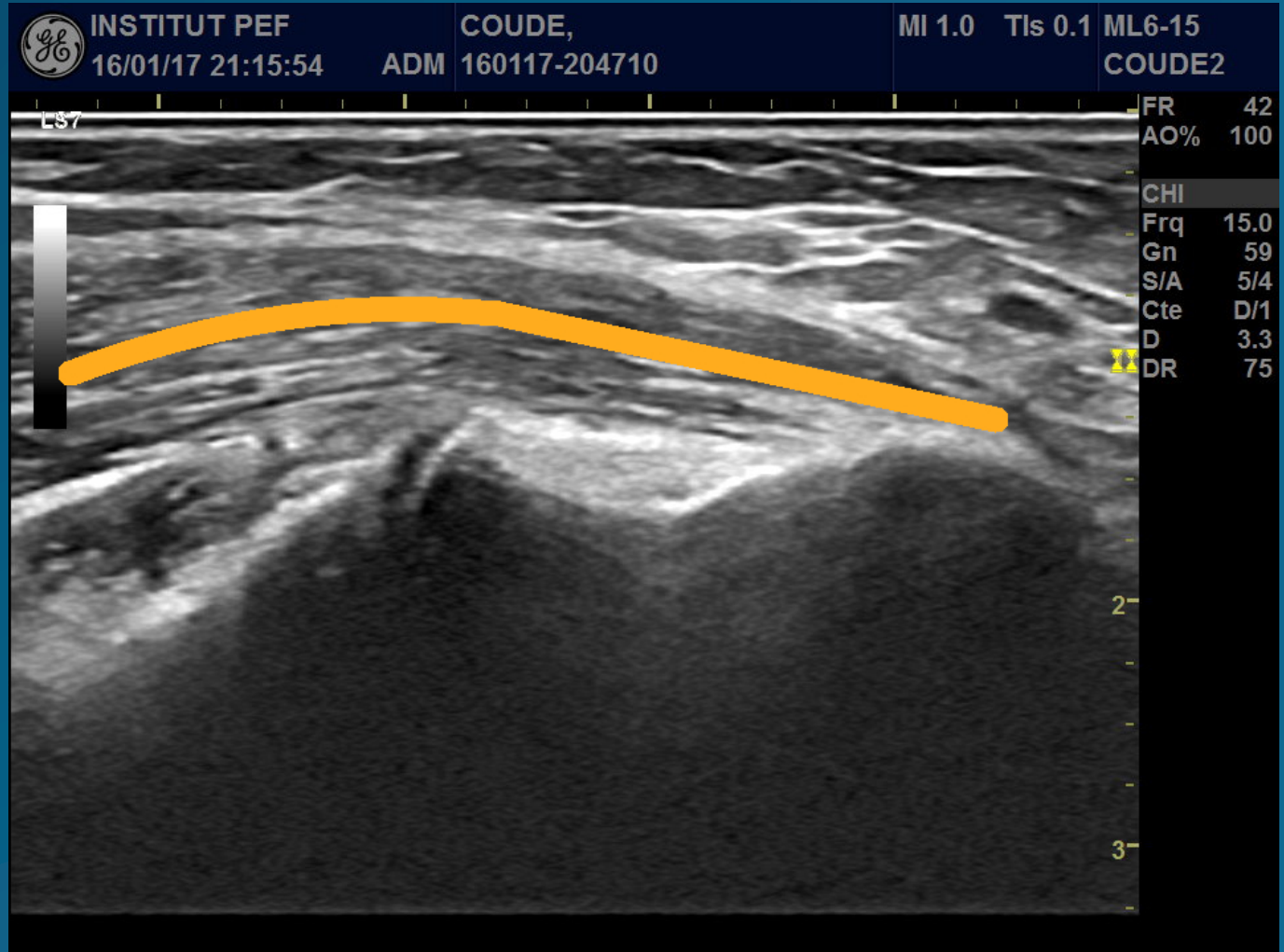
COUPE FRONTALE DU NERF ULNAIRE EN EXTENSION



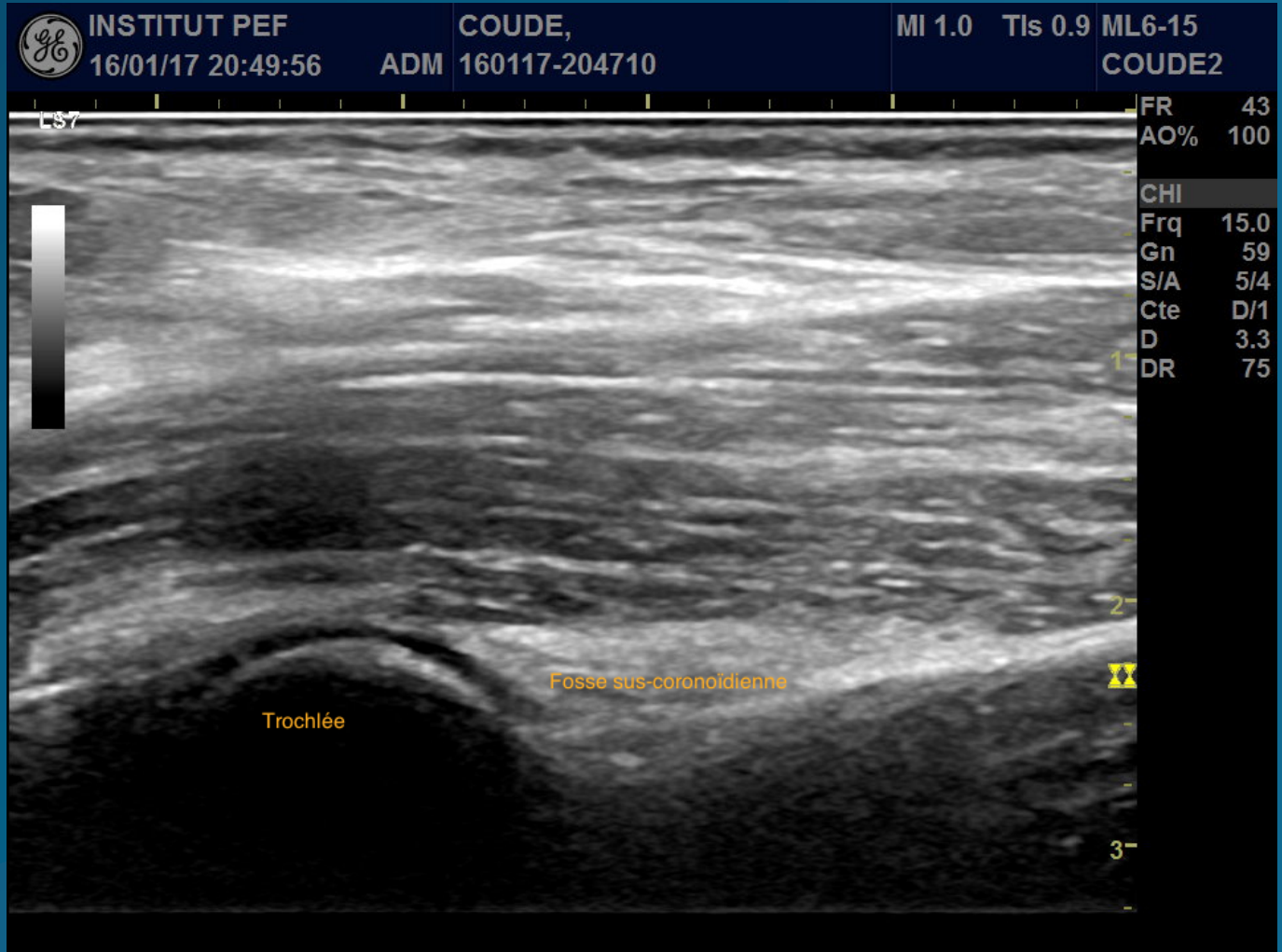
COUPE FRONTALE DU TEDON DES ÉPICONDYLIENS LATÉRAUX ET DE L'ARTICULATION HUMÉRO-RADIALE



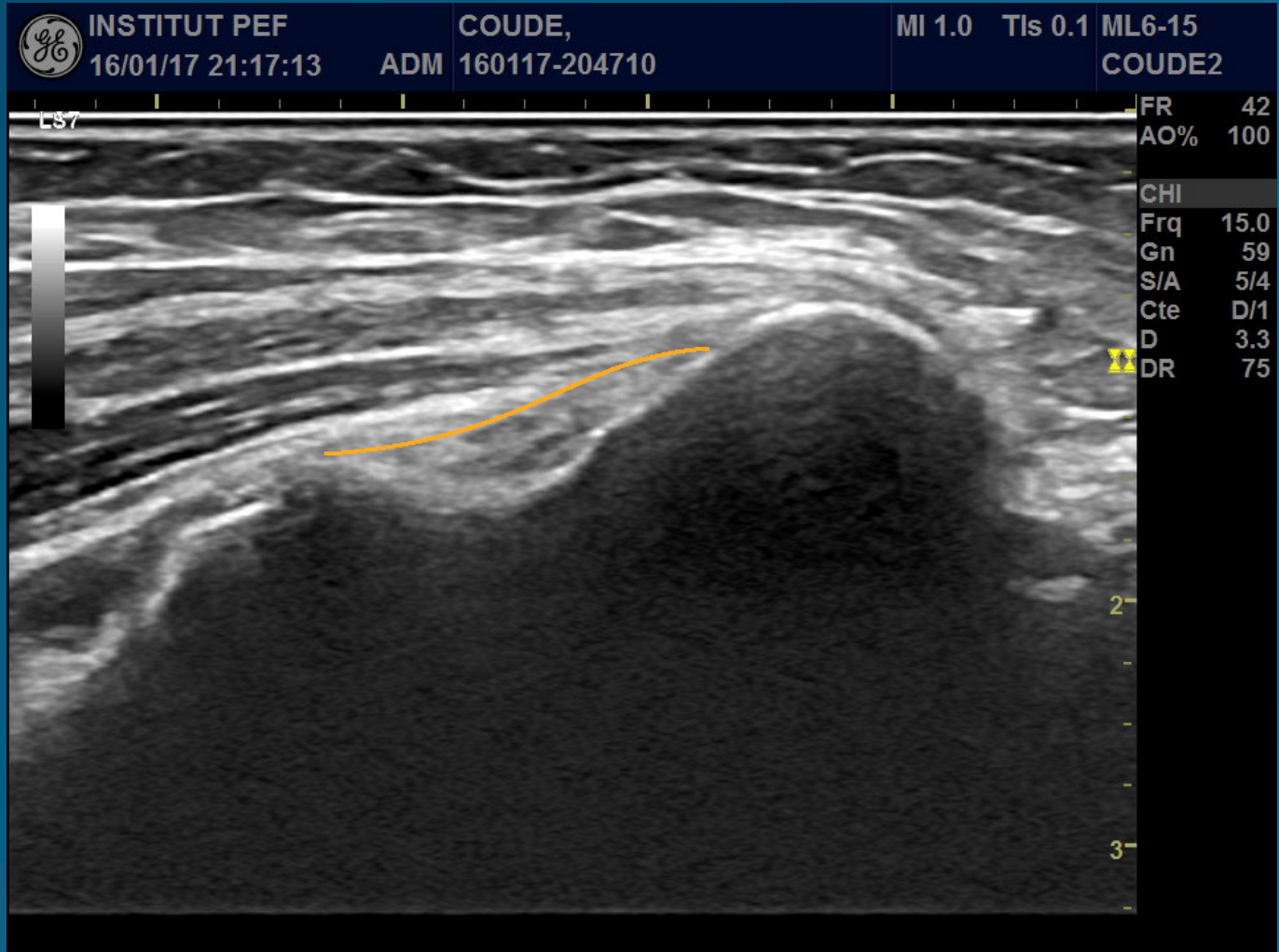
COUPE FRONTALE DU TENDON DES ÉPICONDYLIENS MÉDIAUX ET DE L'ARTICULATION HUMÉRO-ULNAIRE



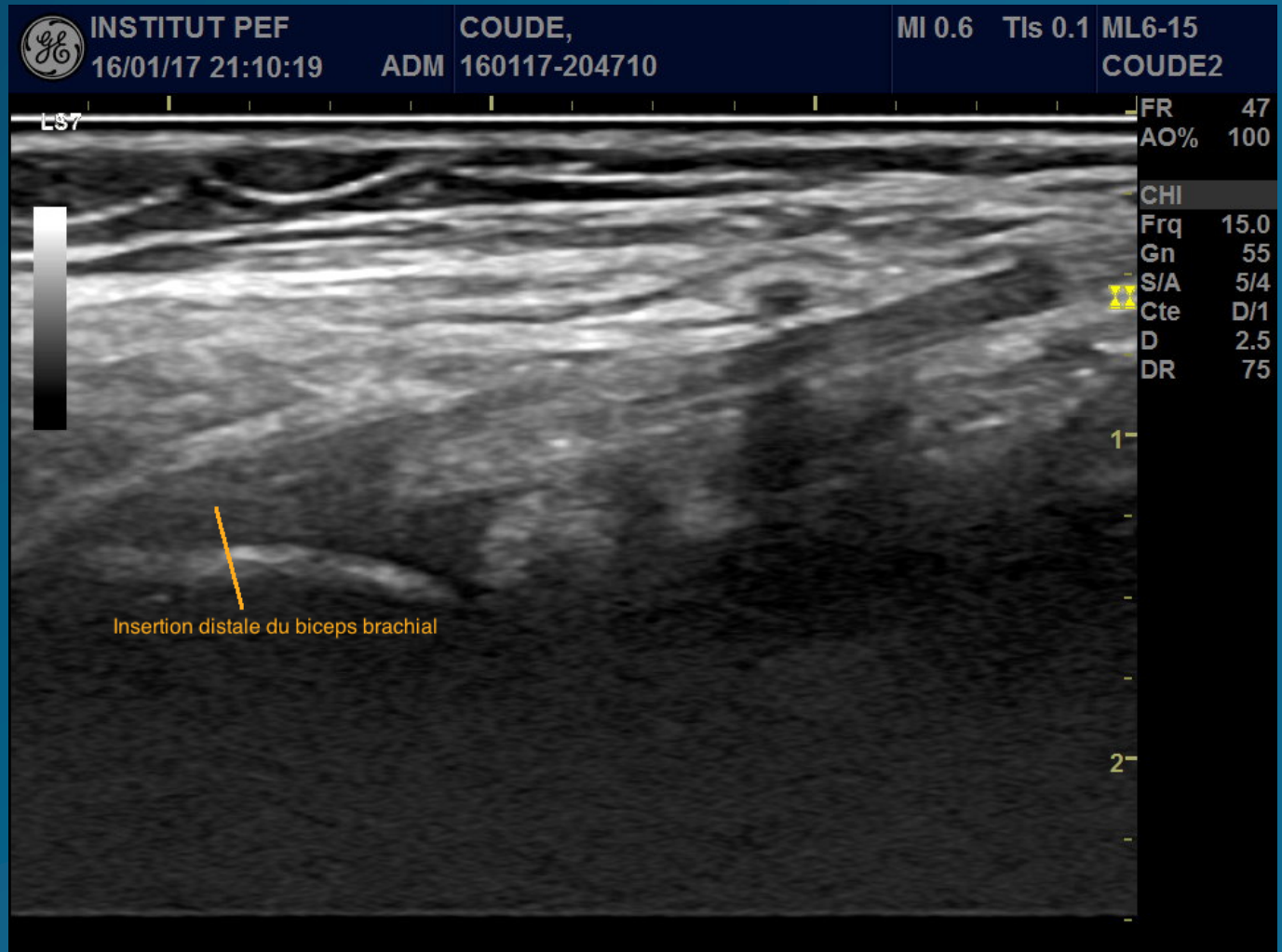
COUPE LONGITUDINALE DE LA FOSSE ANTERIEURE SUS-CORONOÏDIENNE



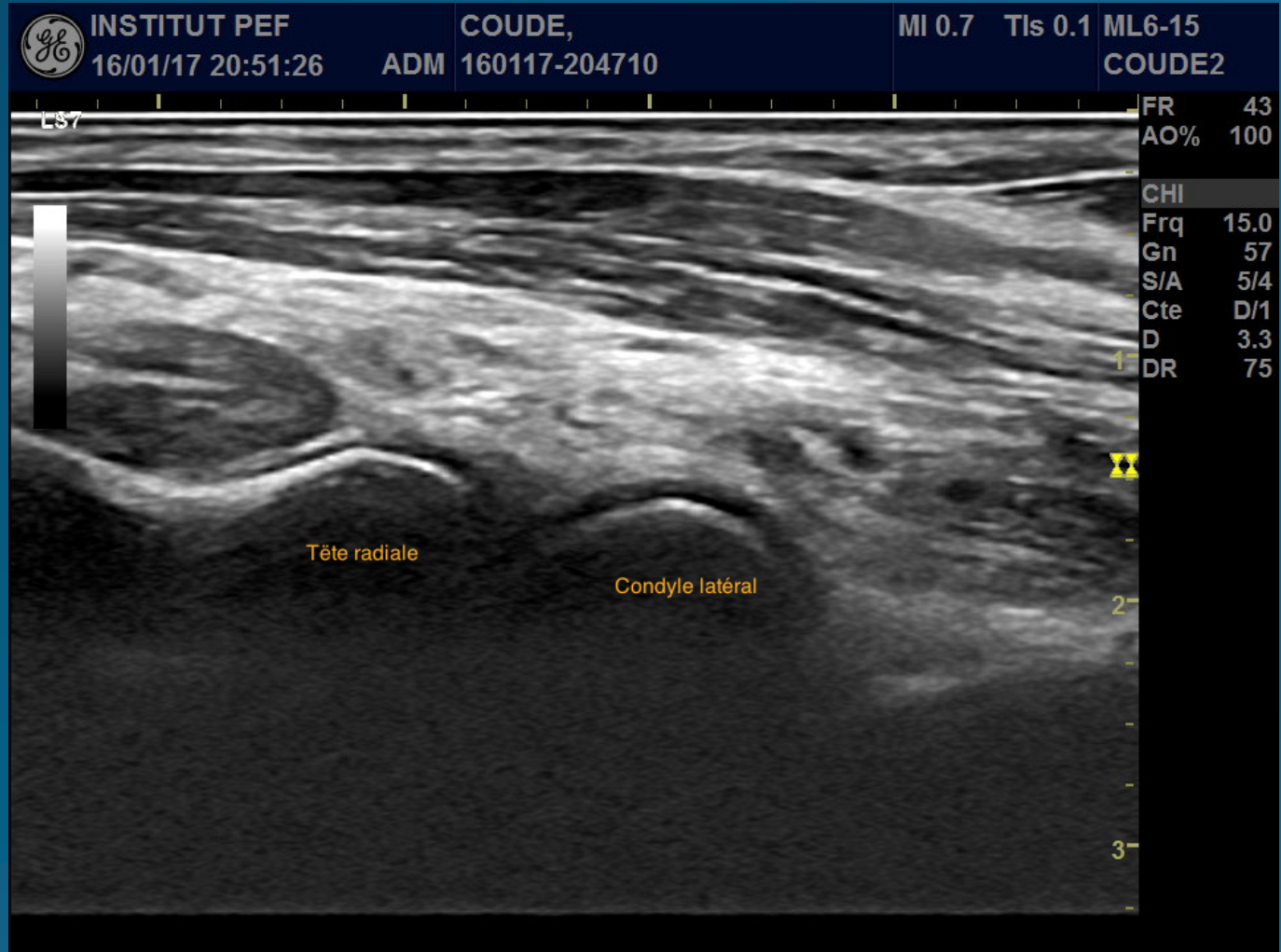
COUPE LONGITUDINALE DU LIGAMENT COLLATÉRAL MÉDIAL DU COUDE



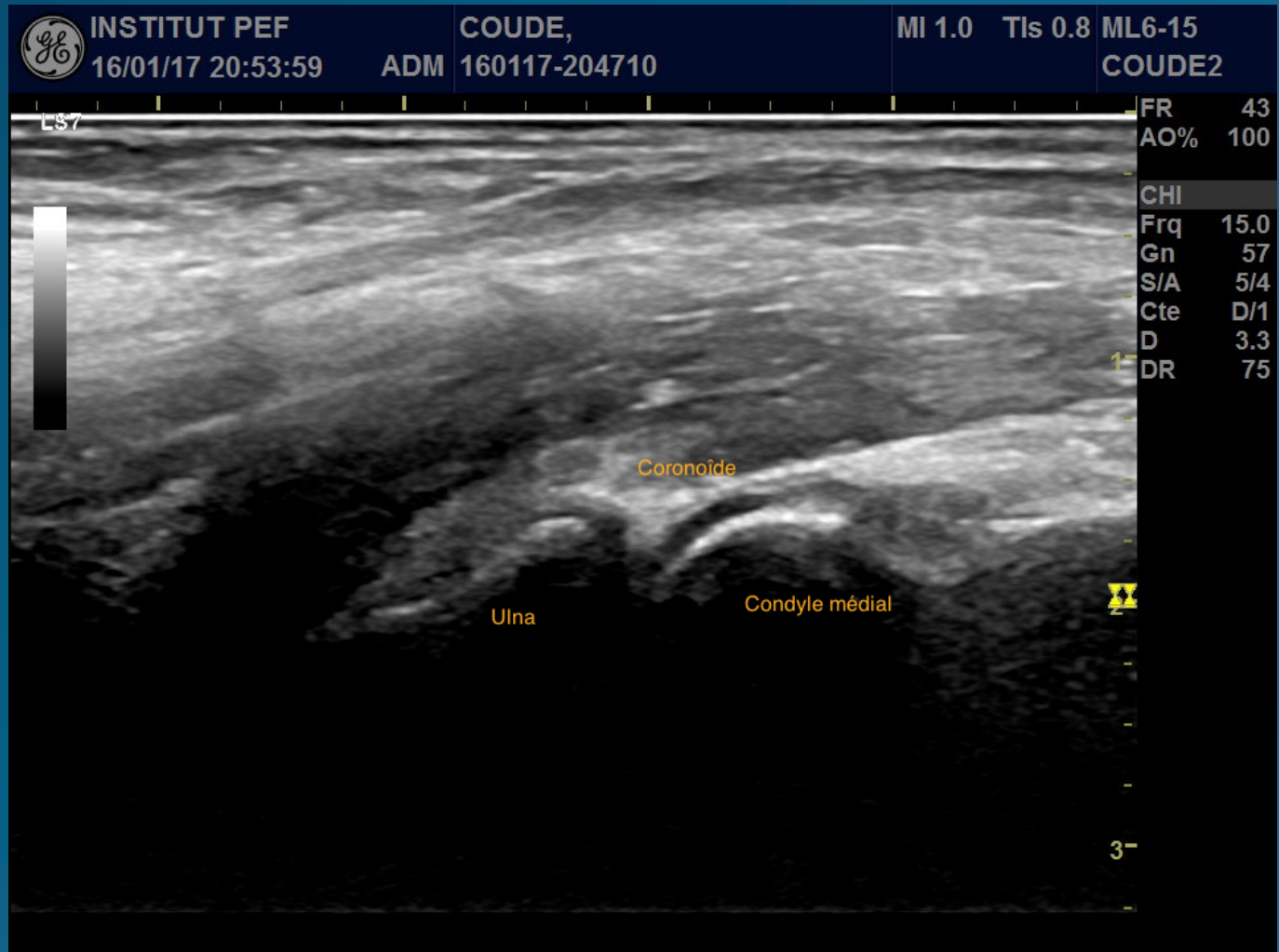
COUPE SAGITTALE DE L'INSERTION DISTALE DU BICEPS BRACHIAL



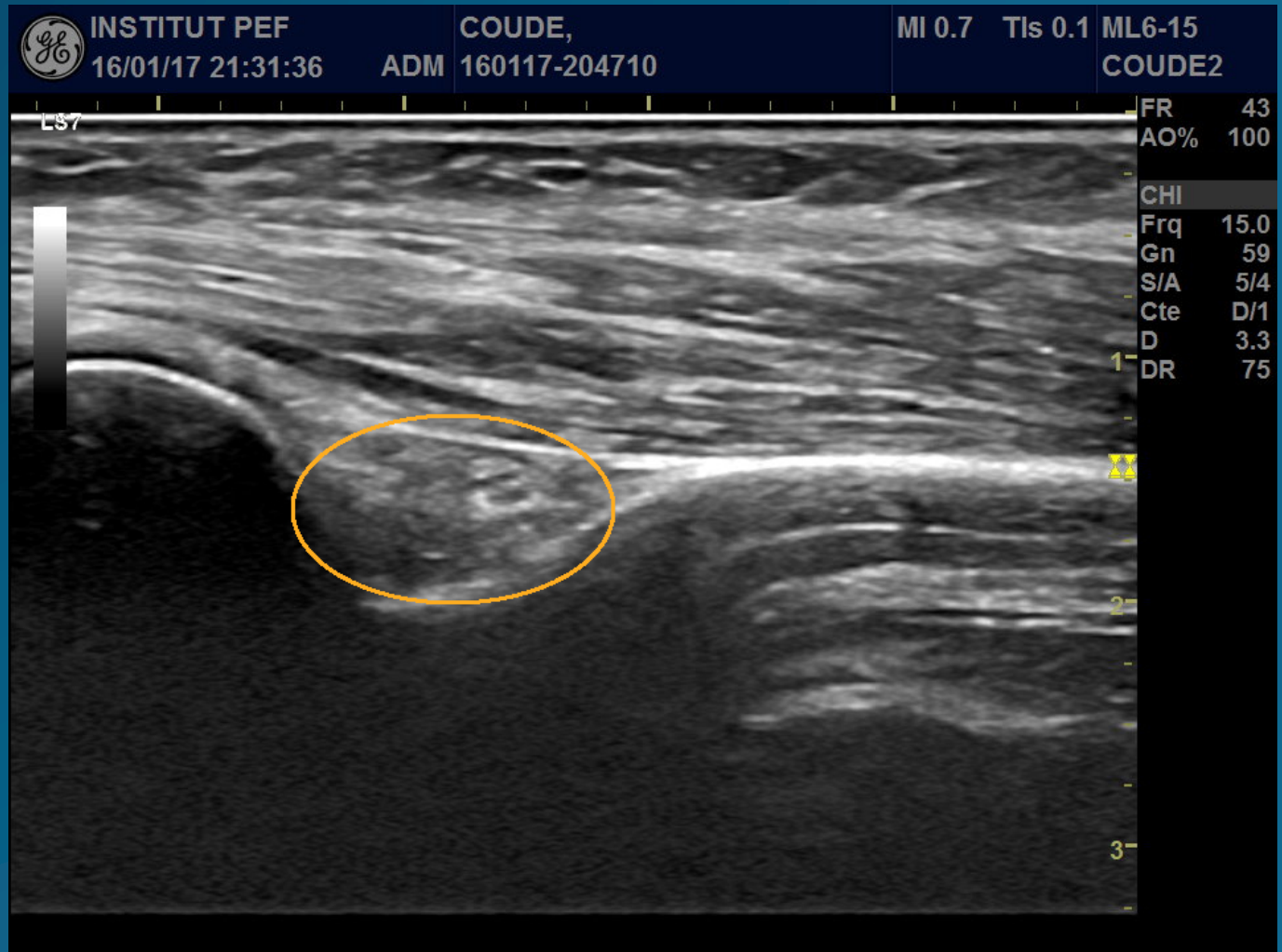
COUPE SAGITTALE ANTERIEURE DE L'ARTICULATION HUMERO-RADIALE



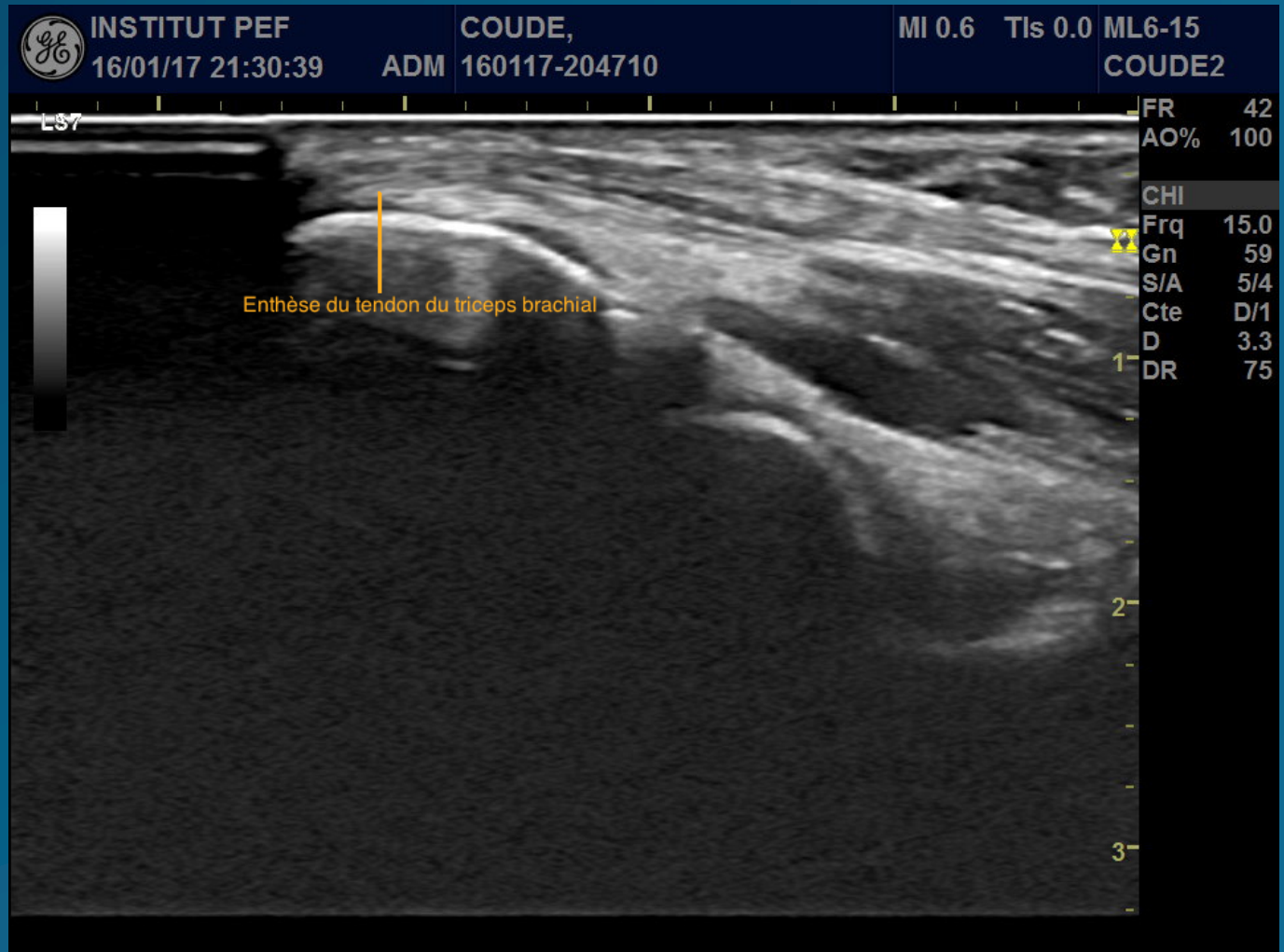
COUPE SAGITTALE ANTERIEURE DE L'ARTICULATION HUMERO-ULNAIRE AVEC VISUALISATION DU PROCESSUS CORONOÏDE



COUPE SAGITTALE DE LA FOSSE POSTERIEURE DU COUDE (FOSSE SUPRA OLECRANIENNE)



COUPE SAGITTALE DU TRICEPS BRACHIAL - JONCTION MYOTENDINEUSE; TENDON, ENTHESE





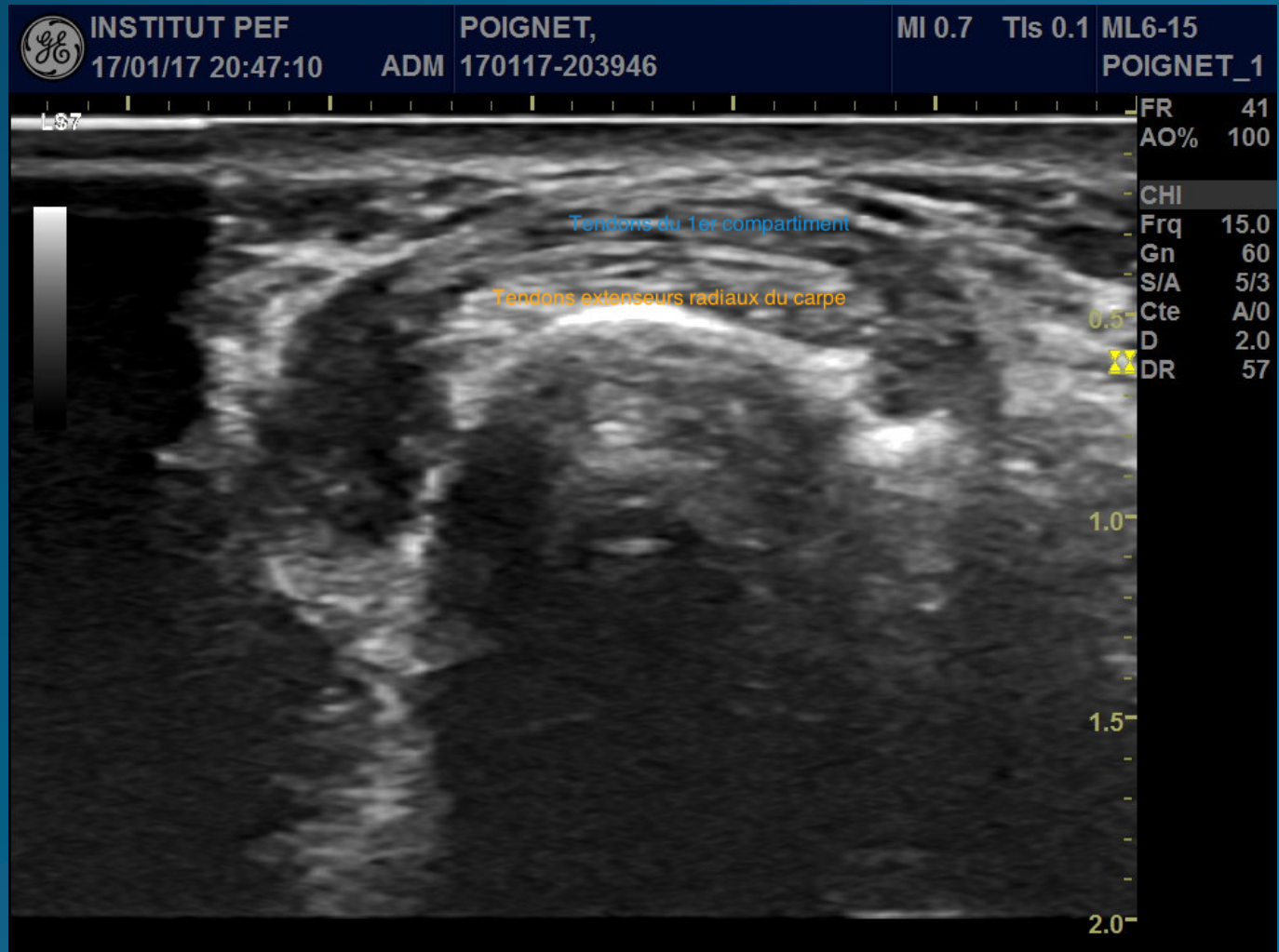
LA PHYSIO-ECHOGRAPHIE FONCTIONNELLE®

FORMATION

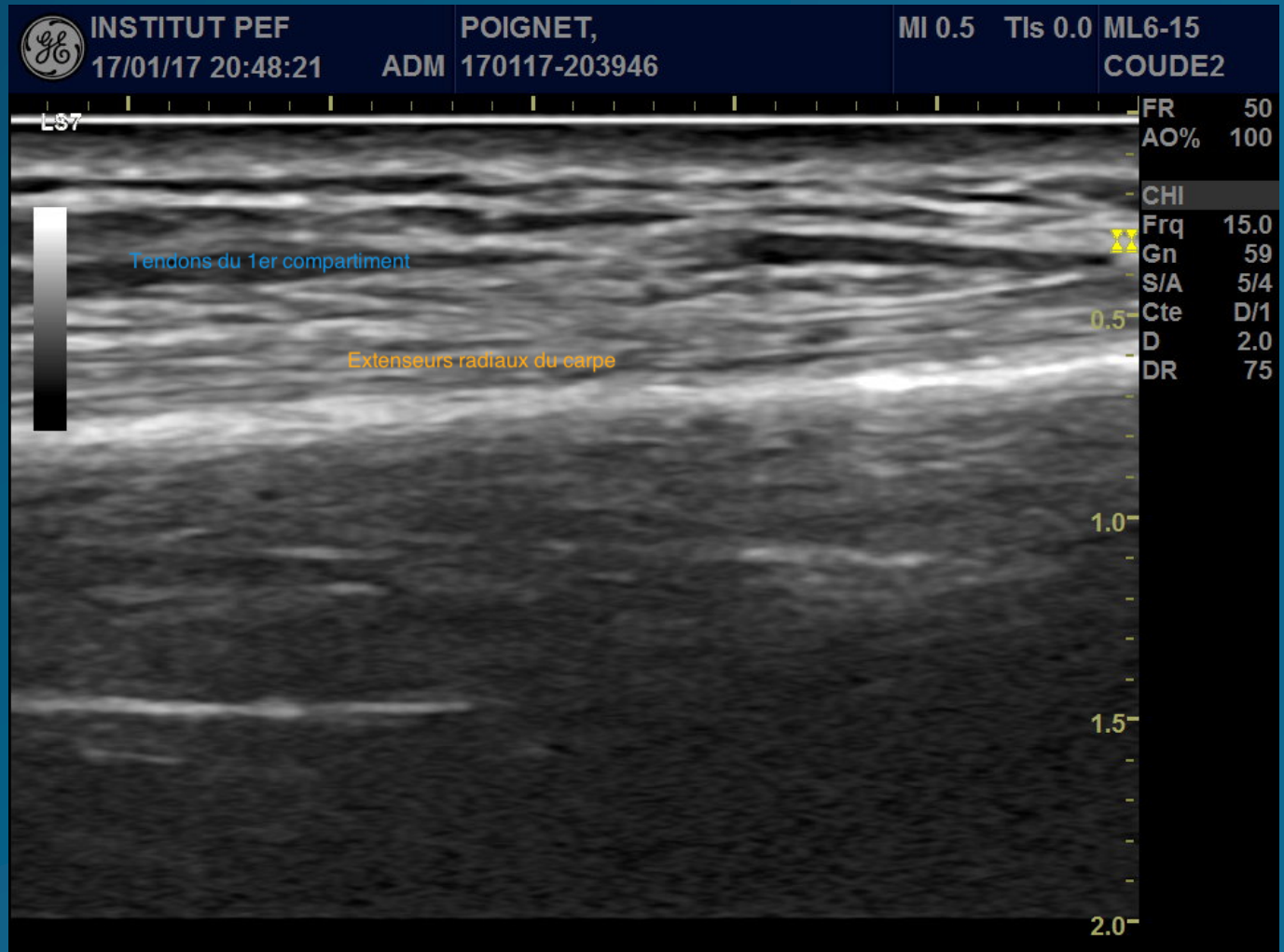


LE POIGNET

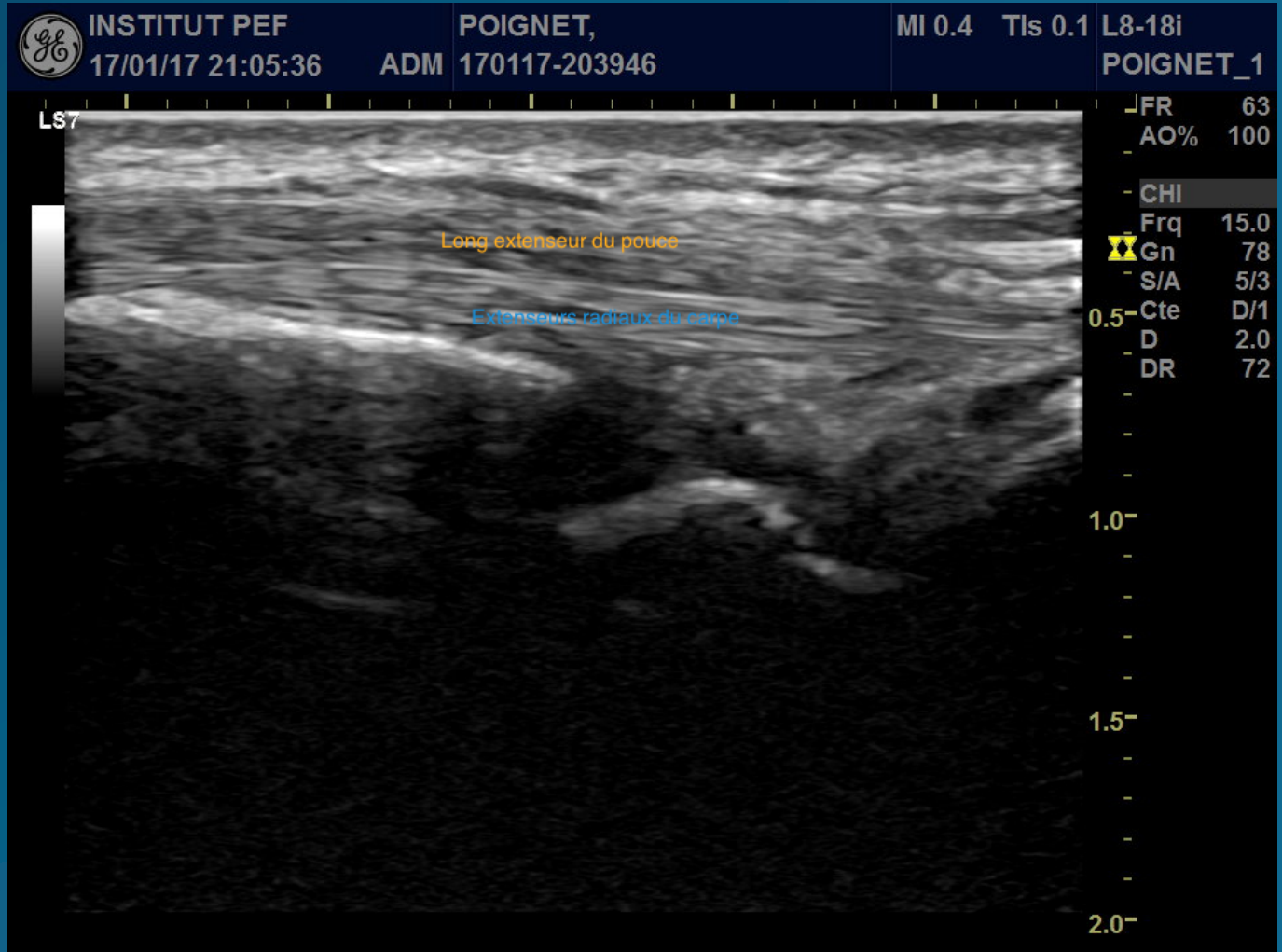
COUPE AXIALE DU CROISEMENT PROXIMAL DES TENDONS EXTENSEURS RADIAUX



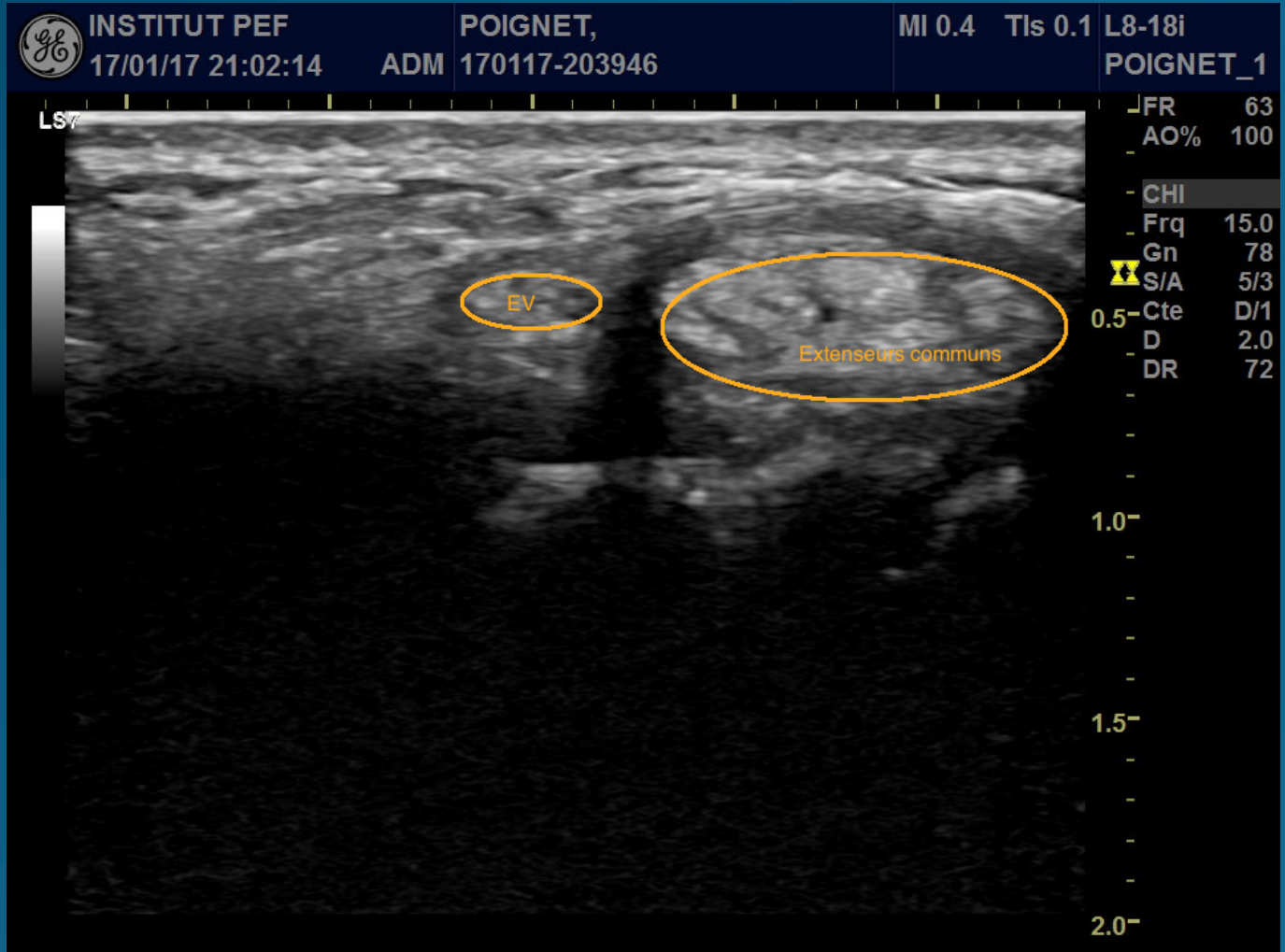
COUPE LONGITUDINALE DU CROISEMENT PROXIMAL DES TENDONS EXTENSEURS RADIAUX



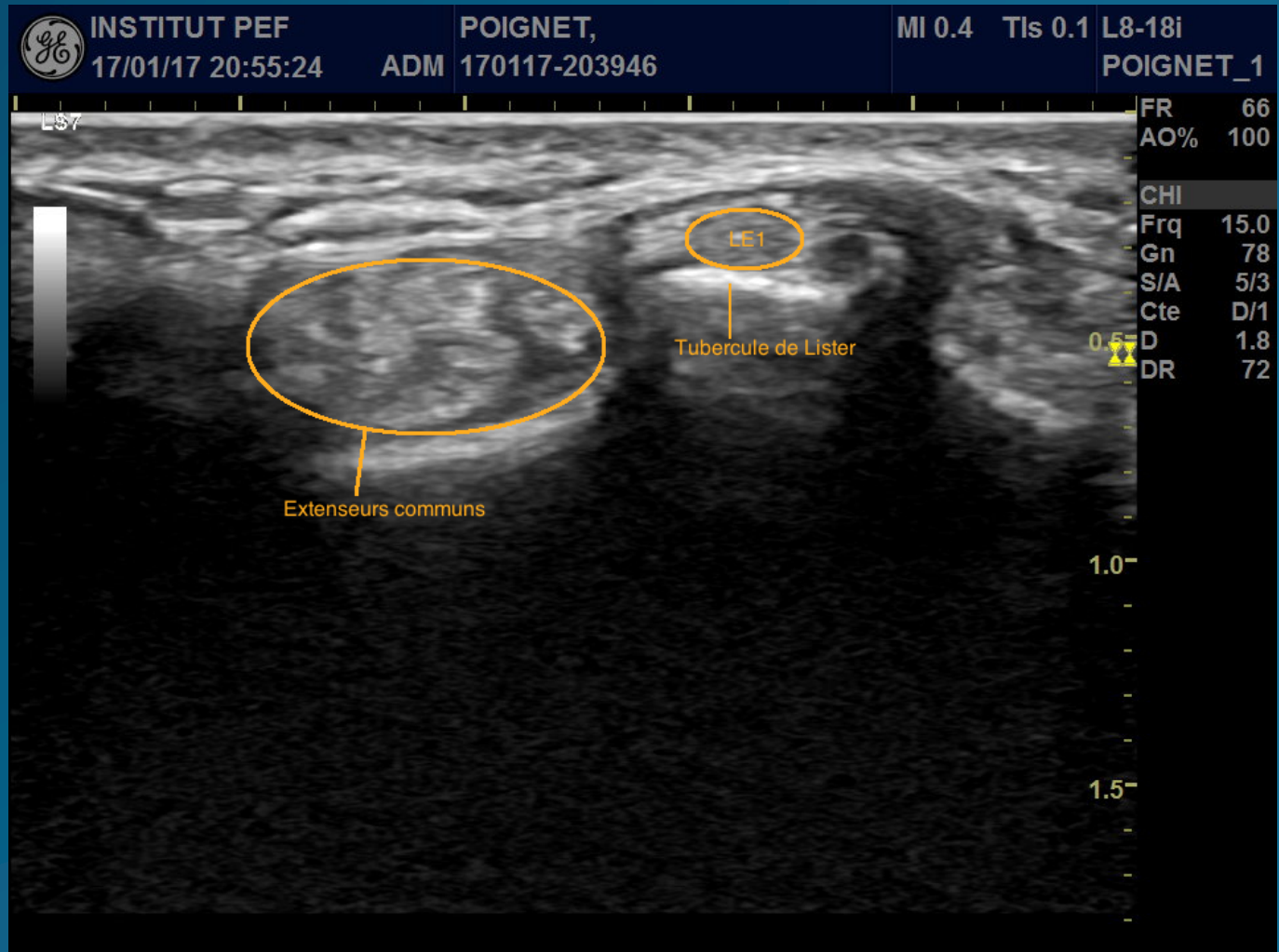
COUPE LONGITUDINALE DU TENDON LE1 AU POIGNET



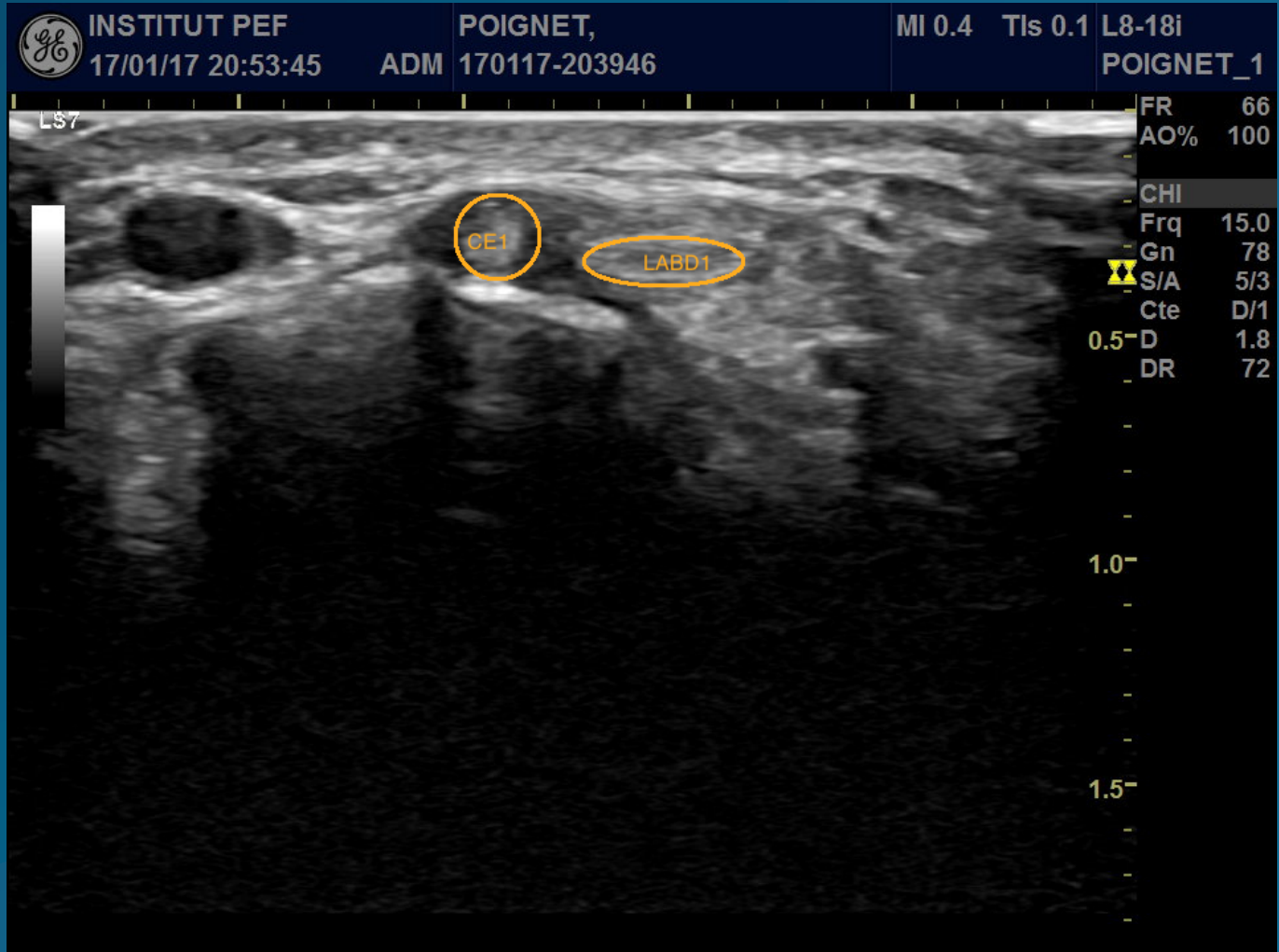
REPERAGE SUR UNE COUPE AXIALE DES COMPARTIMENTS 4 ET 5



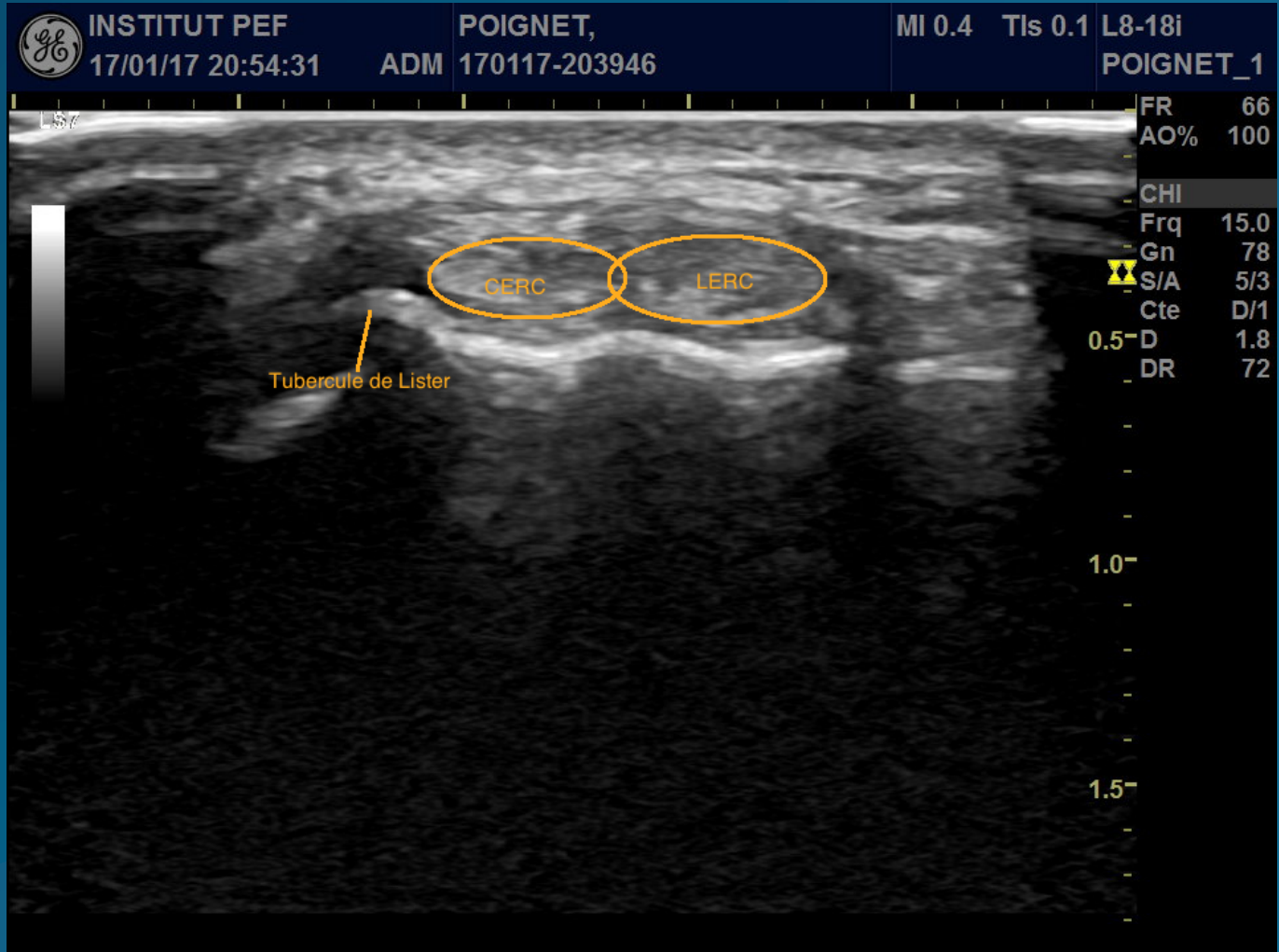
REPERAGE SUR UNE COUPE AXIALE DORSALE DES COMPARTIMENTS 3 ET 4



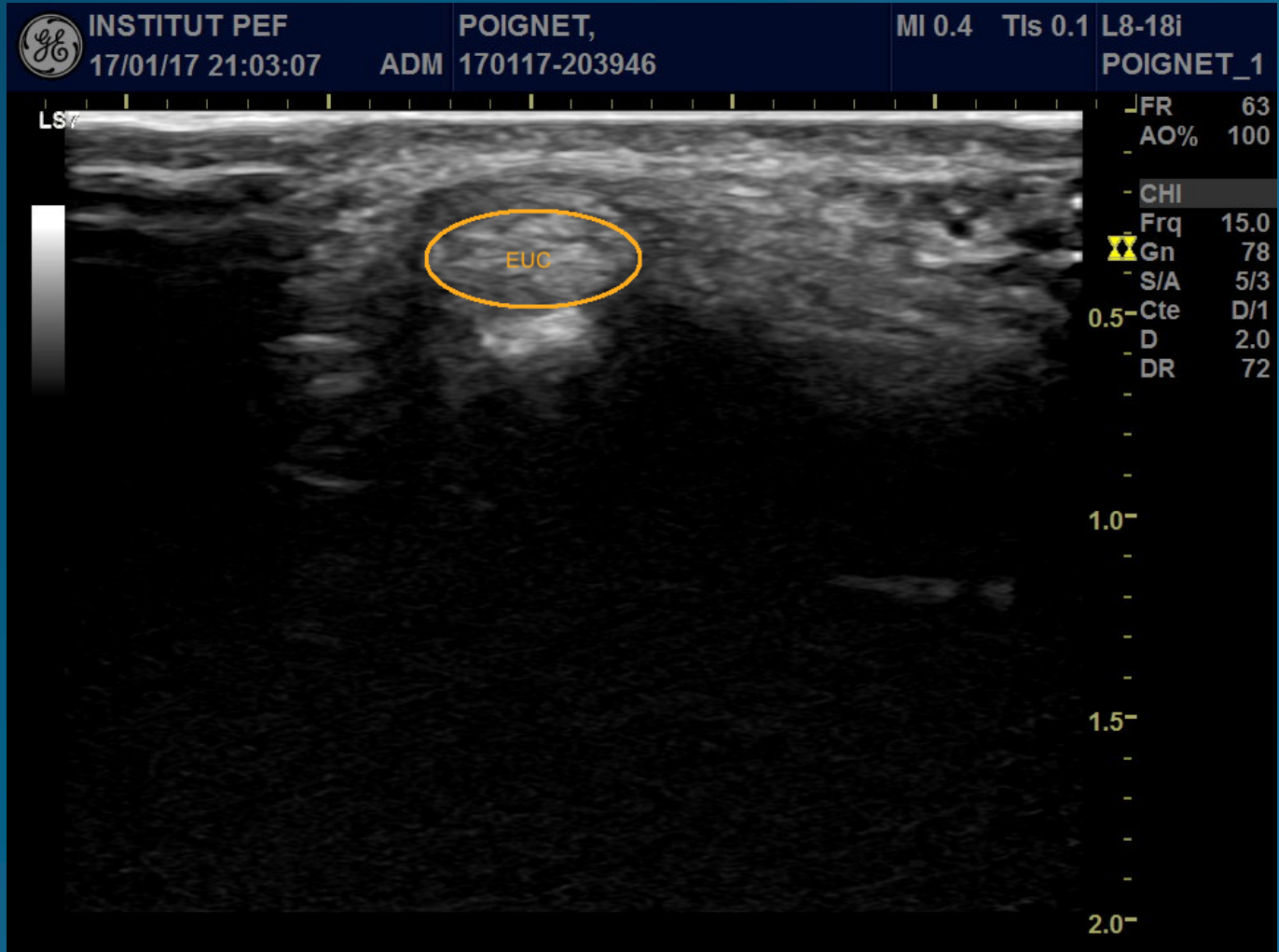
REPERAGE SUR UNE COUPE AXIALE DORSALE DU 1ER COMPARTIMENT



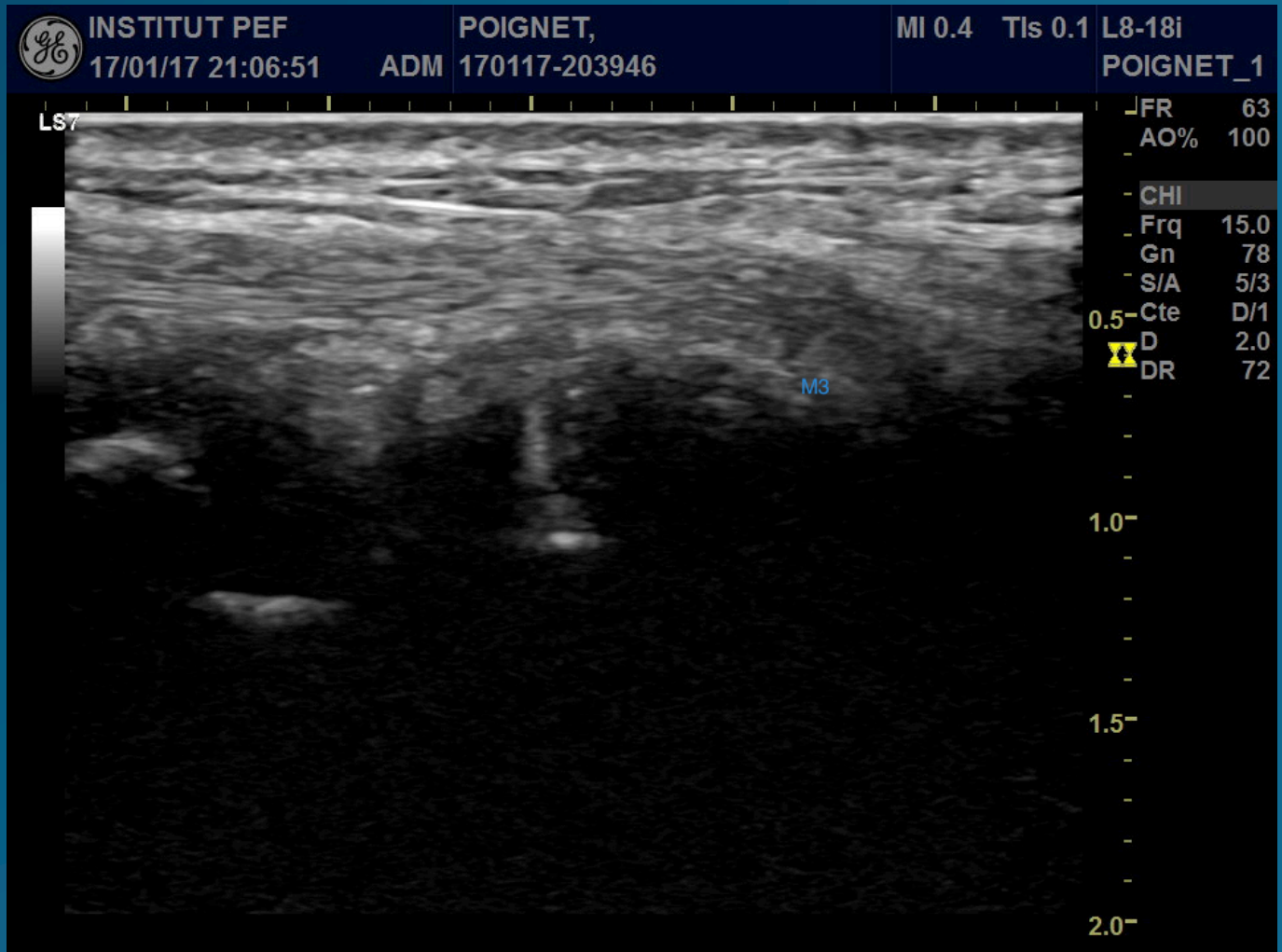
REPERAGE SUR UNE COUPE AXIALE DORSALE DU COMPARTIMENT 2



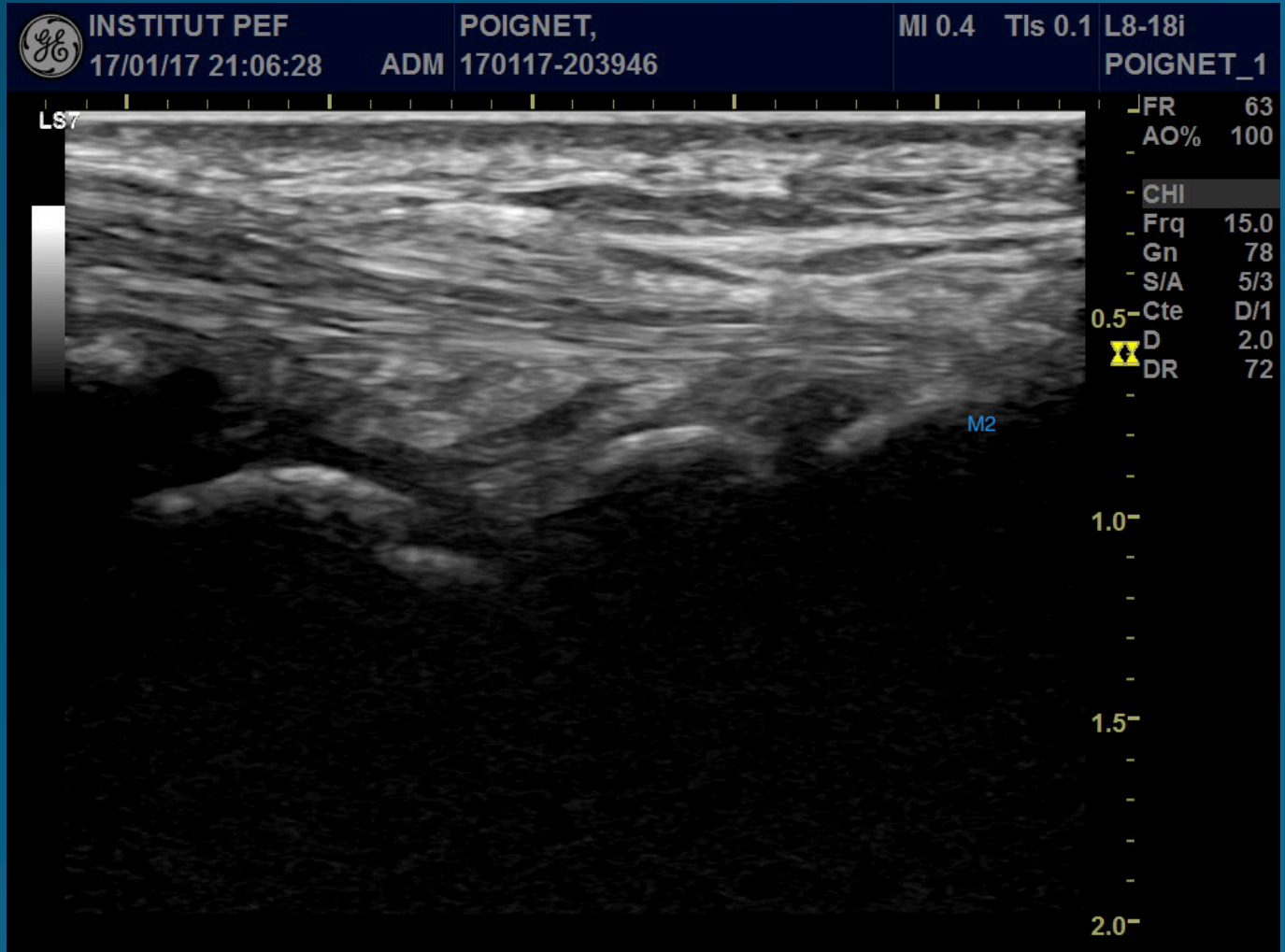
REPERAGE SUR UNE COUPE AXIALE DORSALE DU POIGNET DU COMPARTIMENT 6



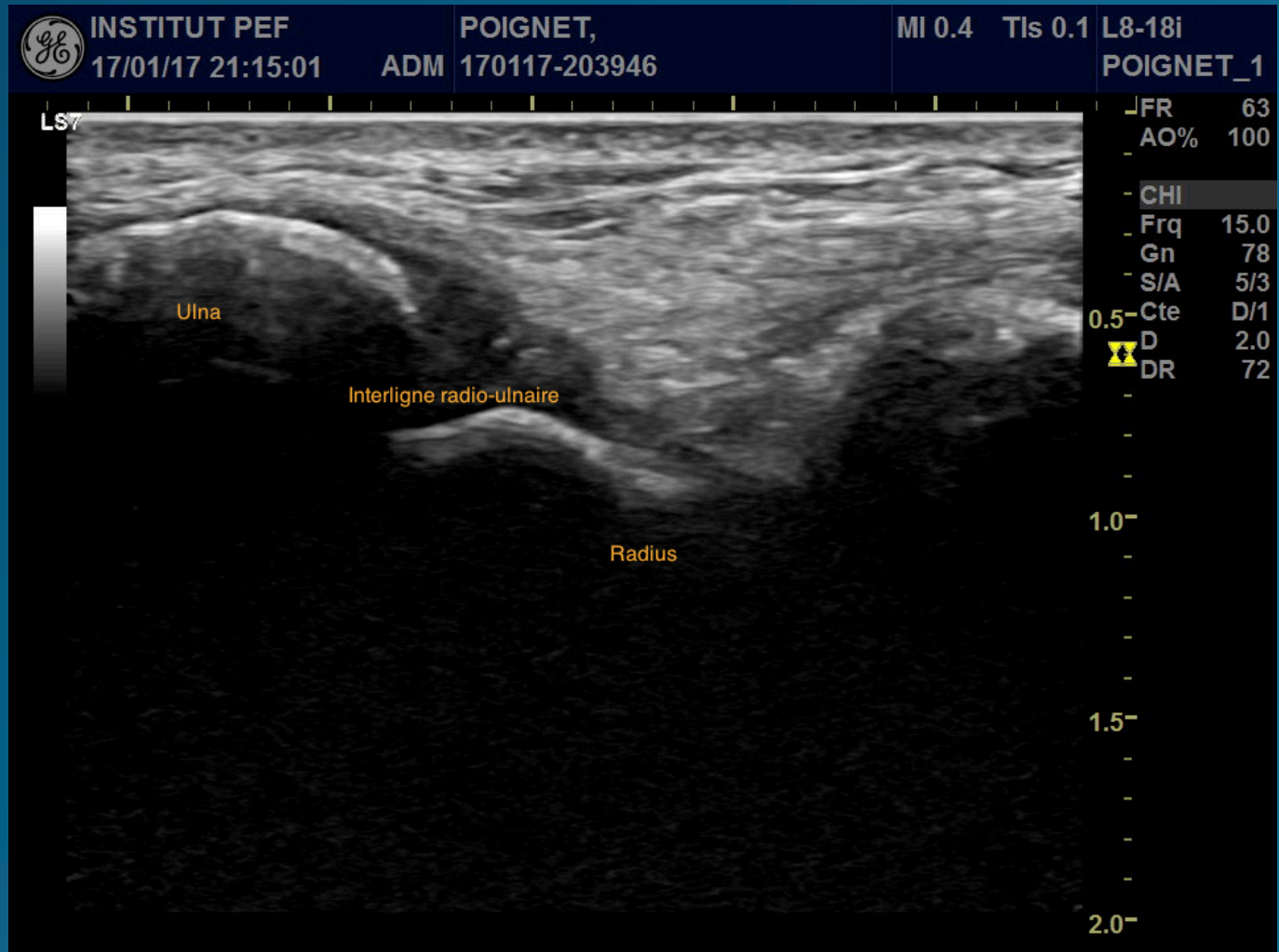
INSERTION DISTALE DU CERC



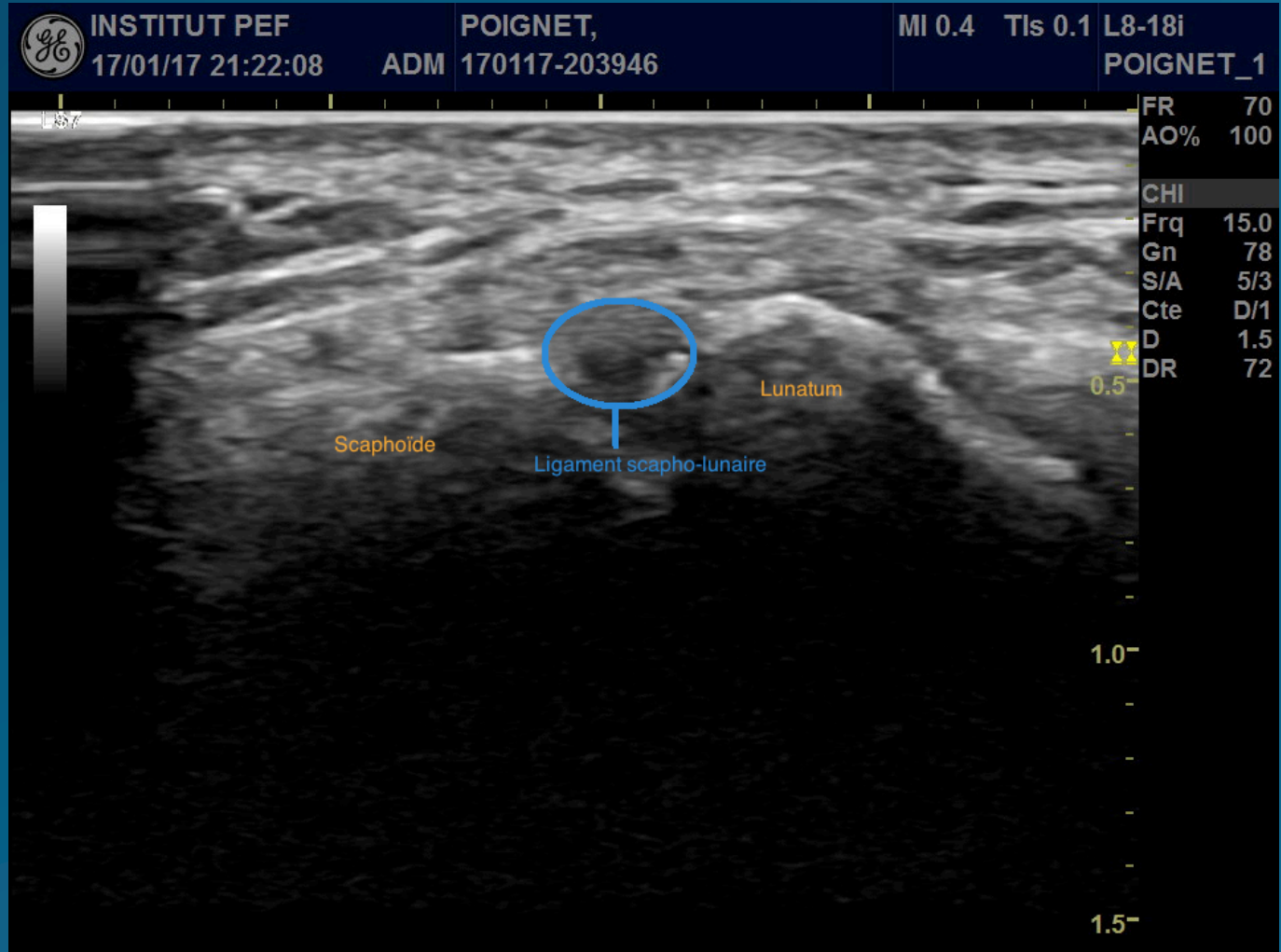
INSERTION DISTALE DU LERC



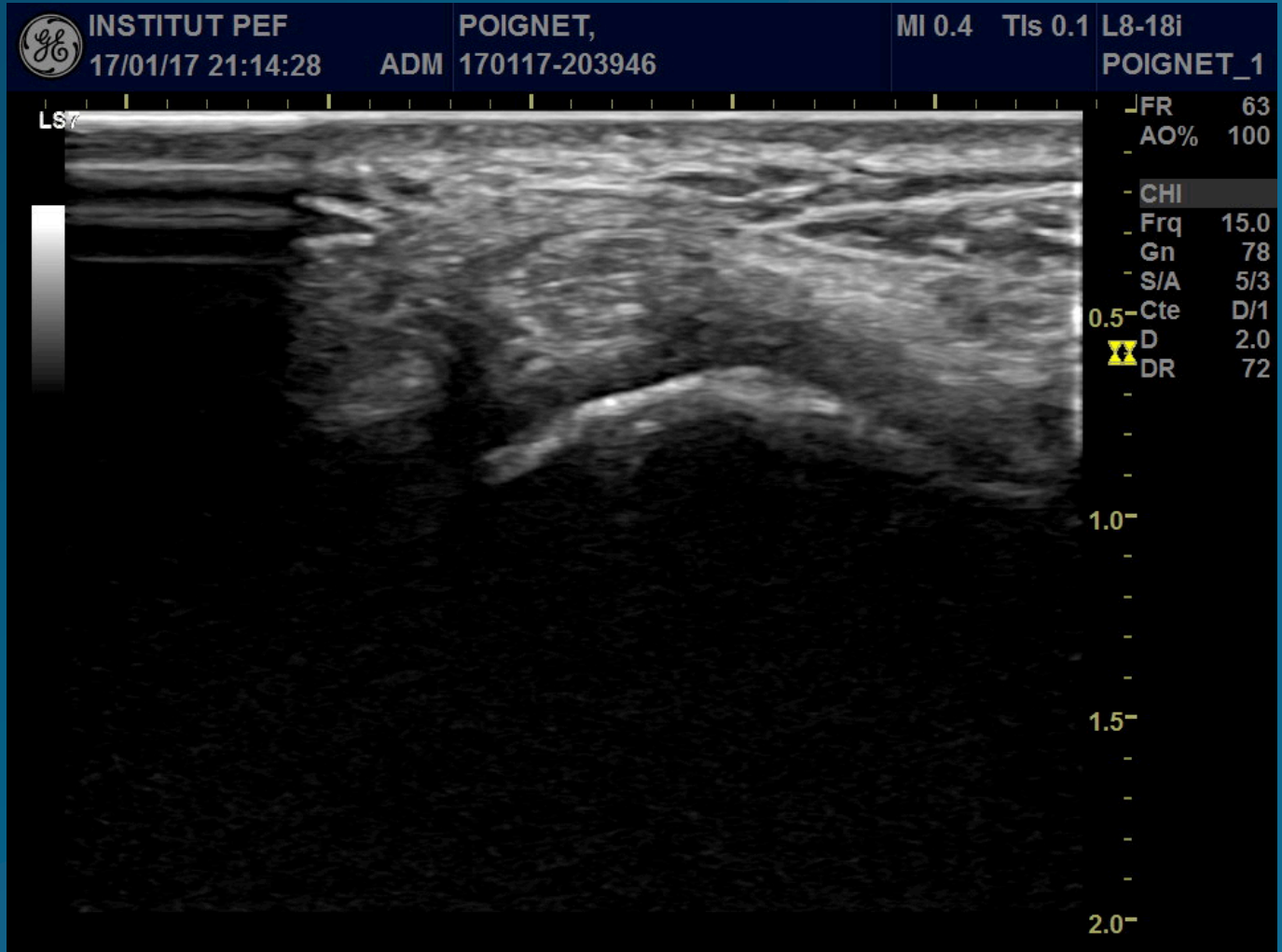
COUPE AXIALE DE L'INTERLIGNE RADIO-ULNAIRE DISTAL



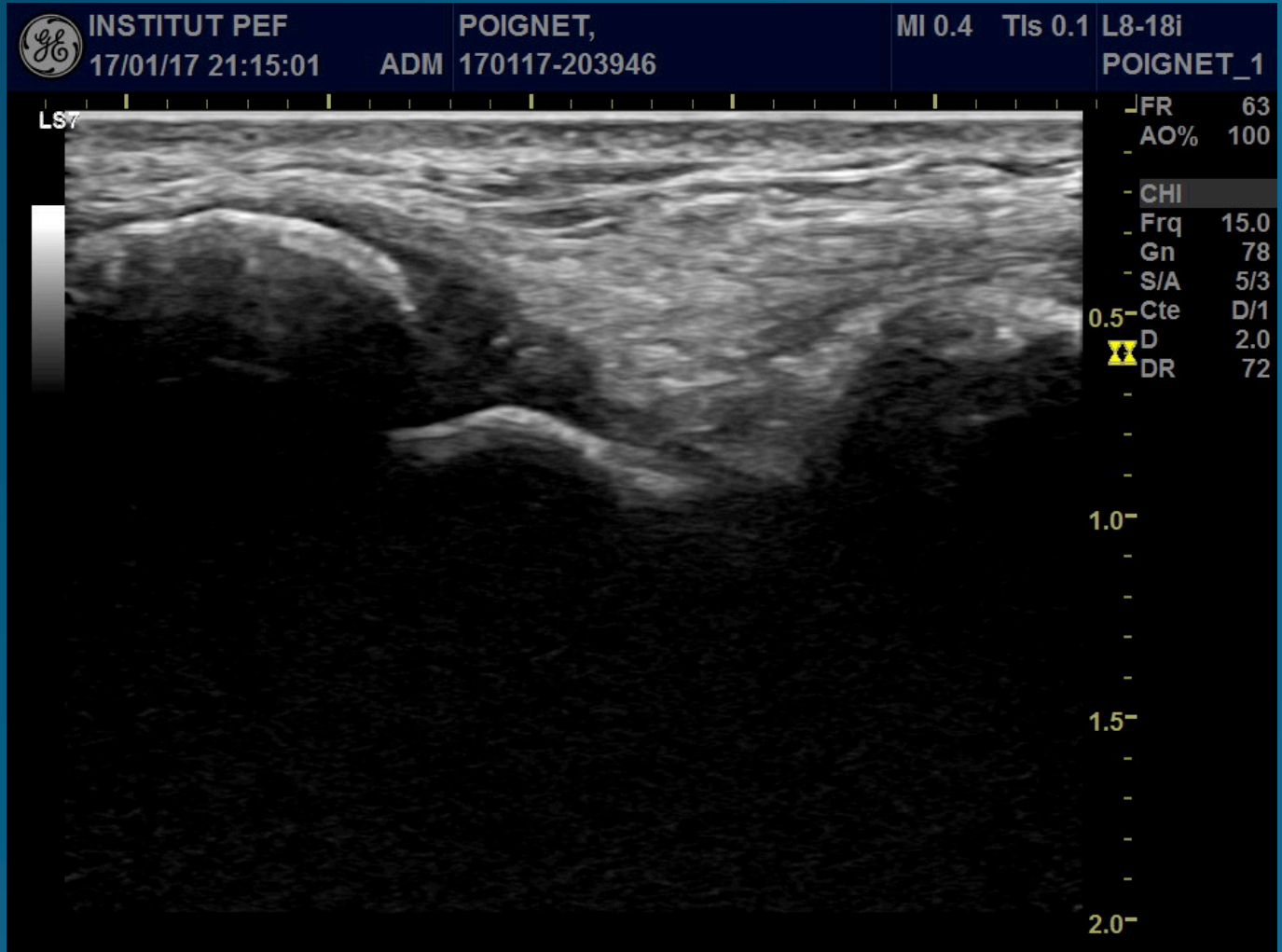
COUPE AXIALE DORSALE DU CARPE MONTRANT LE LIGAMENT SCAPHO-LUNAIRE



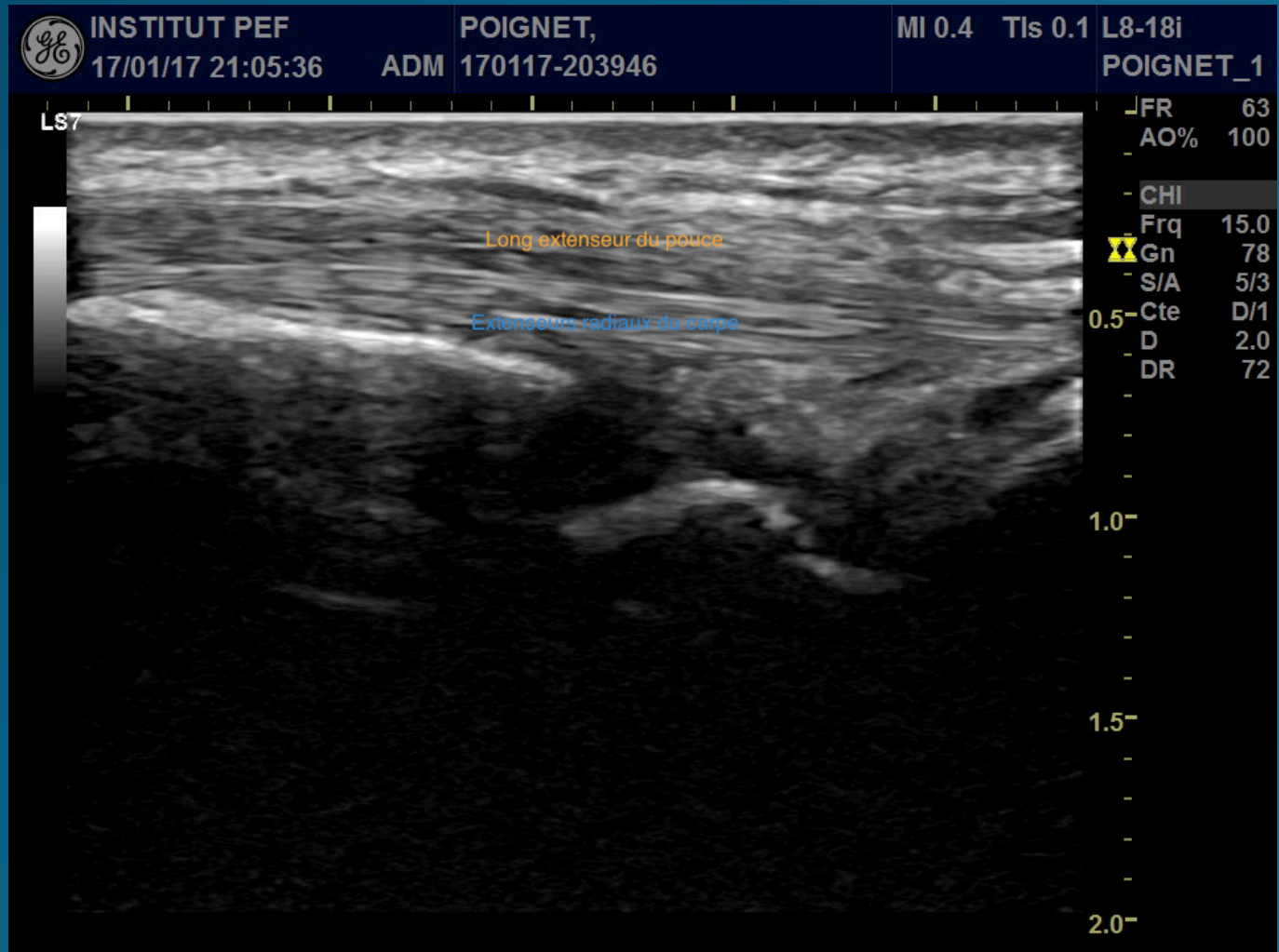
COUPE AXIALE DU SCAPHOÏDE



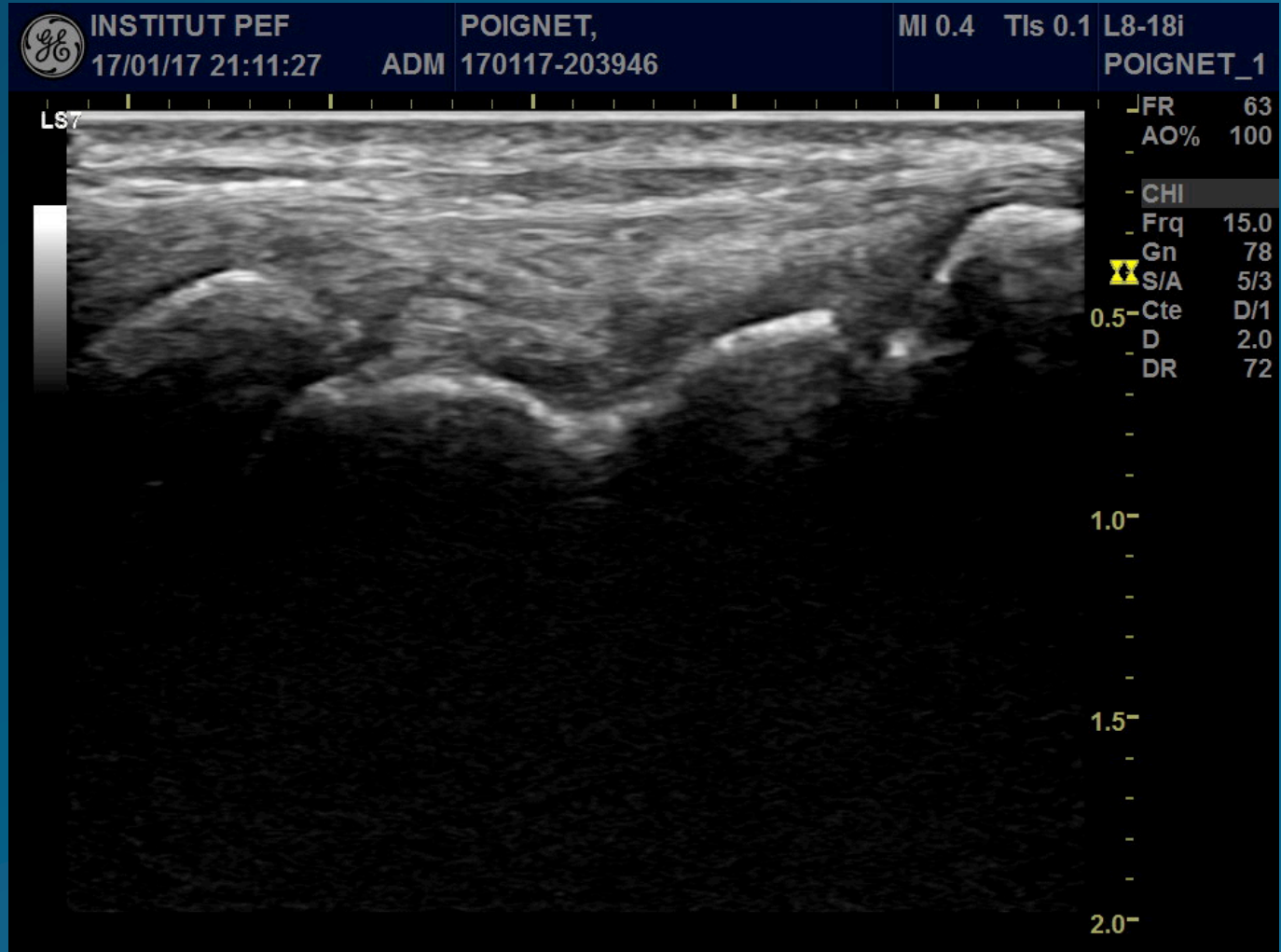
COUPE LONGITUDINALE DU SCAPHOÏDE



COUPE LONGITUDINALE DU TENDON LE1 AU POIGNET



COUPE SAGITTALE MEDIANE DORSALE DU POIGNET À HAUTEUR DU LUNATUM ET DU CAPITATUM





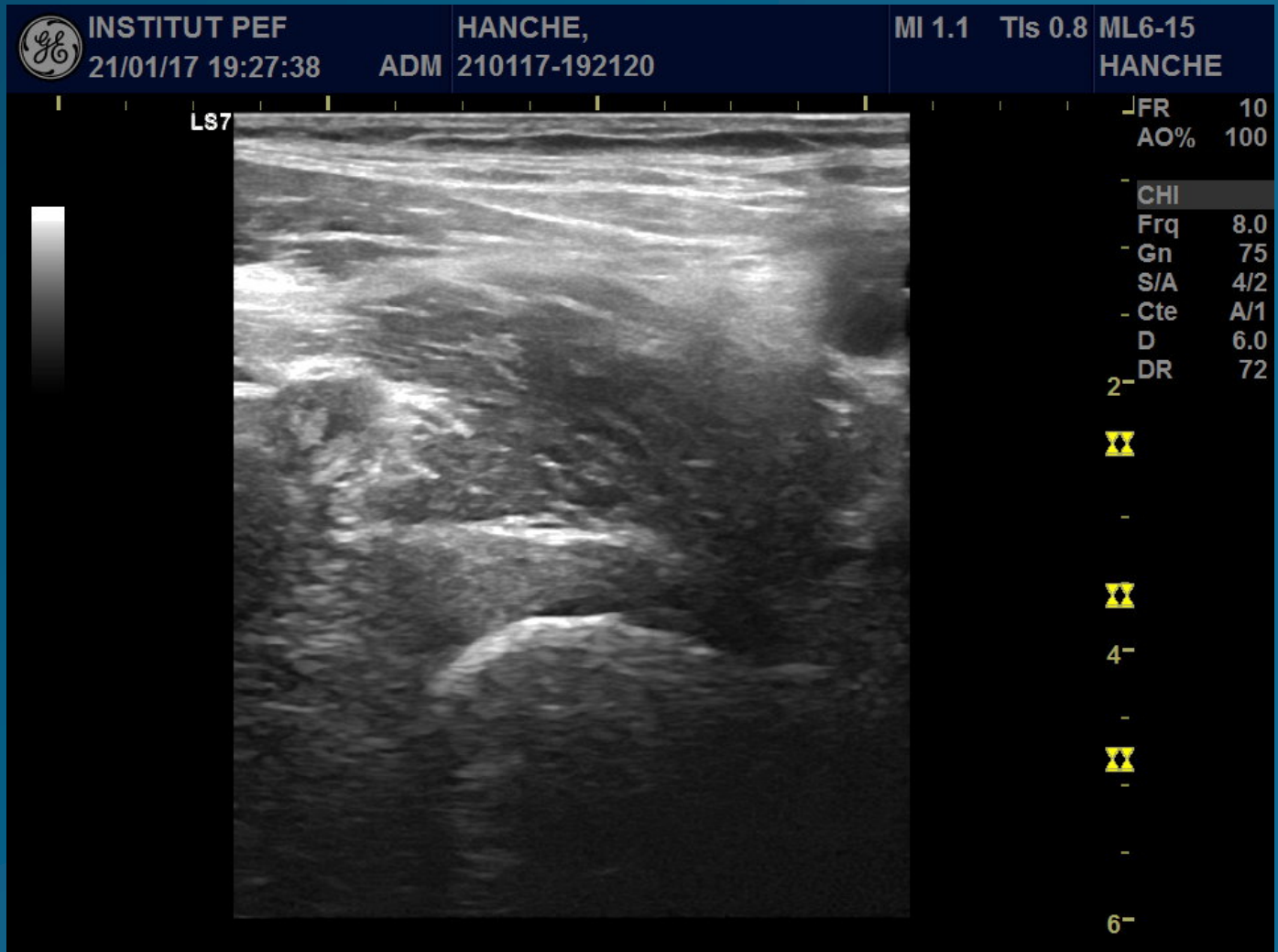
LA PHYSIO-ECHOGRAPHIE FONCTIONNELLE®

FORMATION

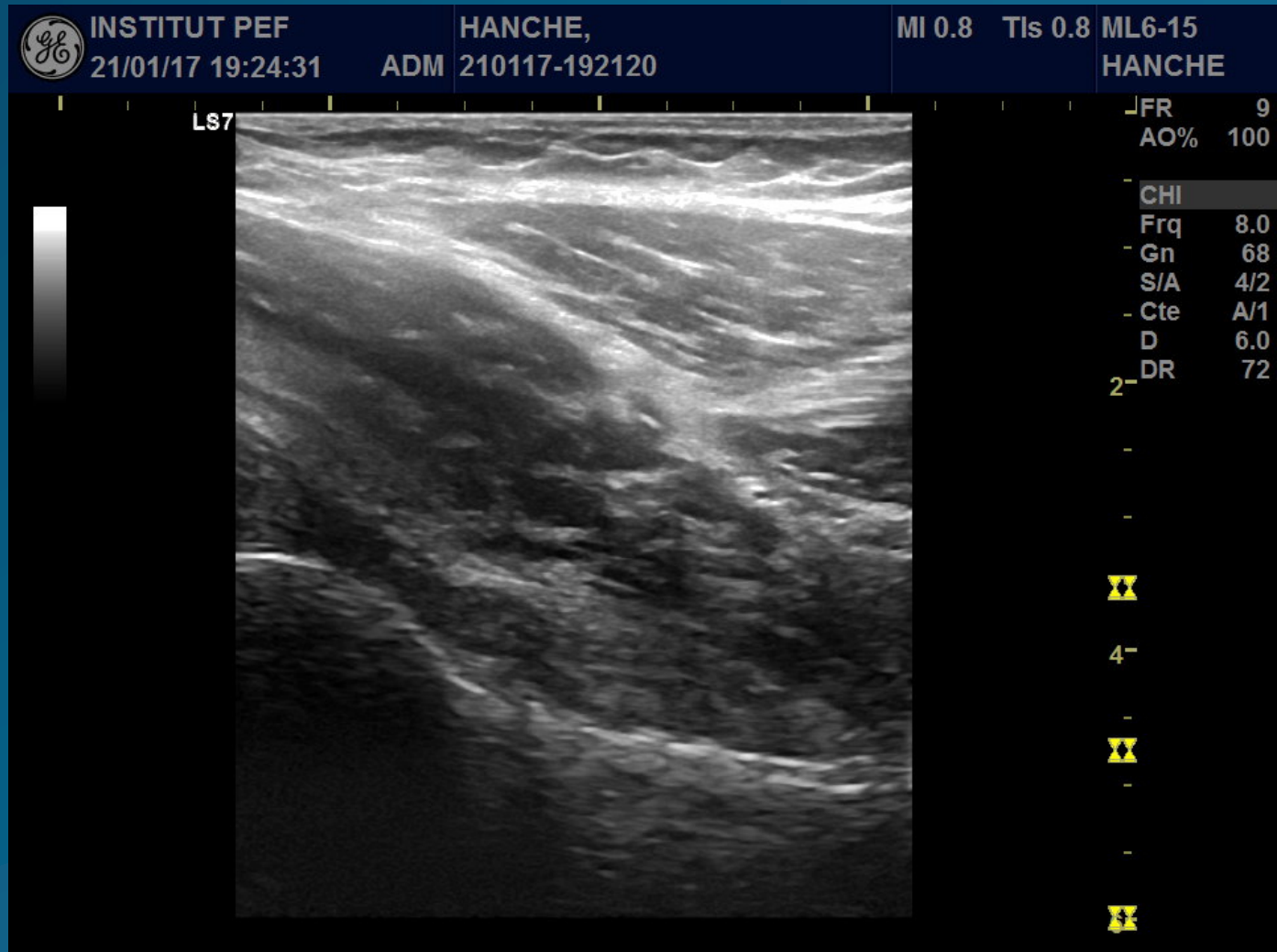


LA HANCHE

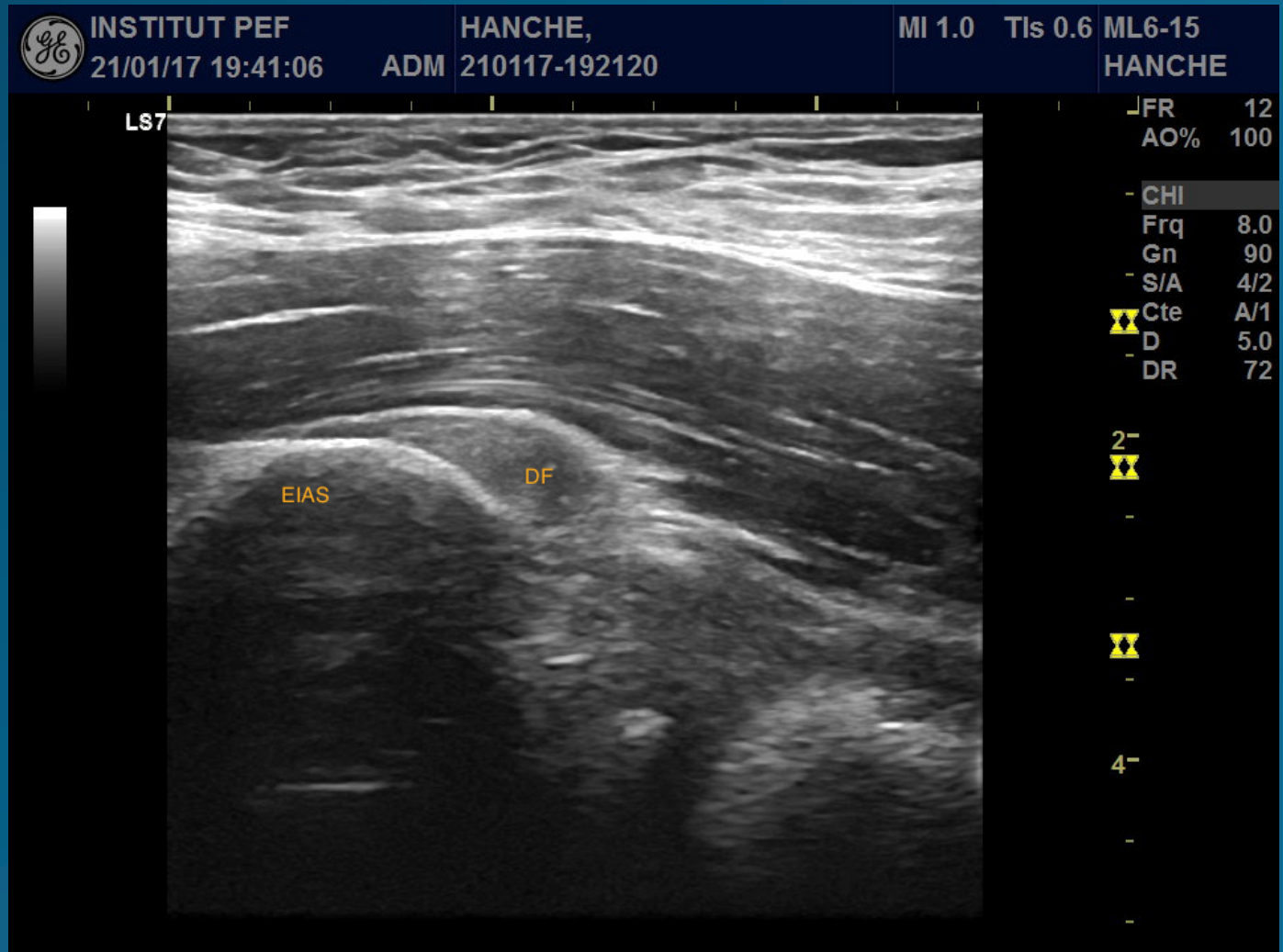
COUPE AXIALE ANTERIEURE AU NIVEAU DU COL FEMORAL ET DES REPLIS SYNOVIAUX ANTERIEURS



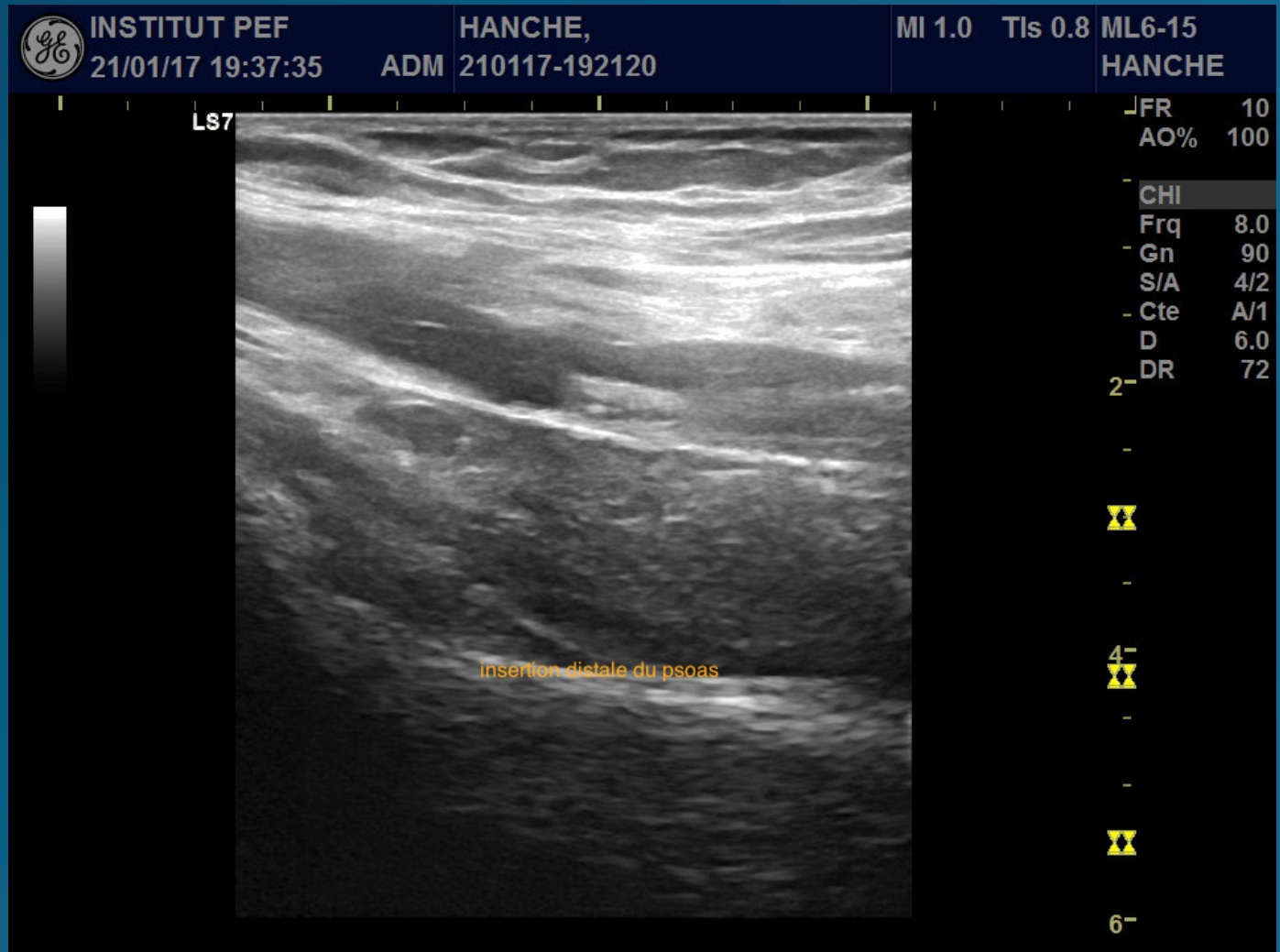
COUPE LONGITUDINALE ANTERIEURE DANS L'AXE DU COL FEMORAL ET DES REPLIS SYNOVIAUX ANTERIEURS



COUPE LONGITUDINALE DE L'INSERTION PROXIMALE DU MUSCLE DROIT FEMORAL



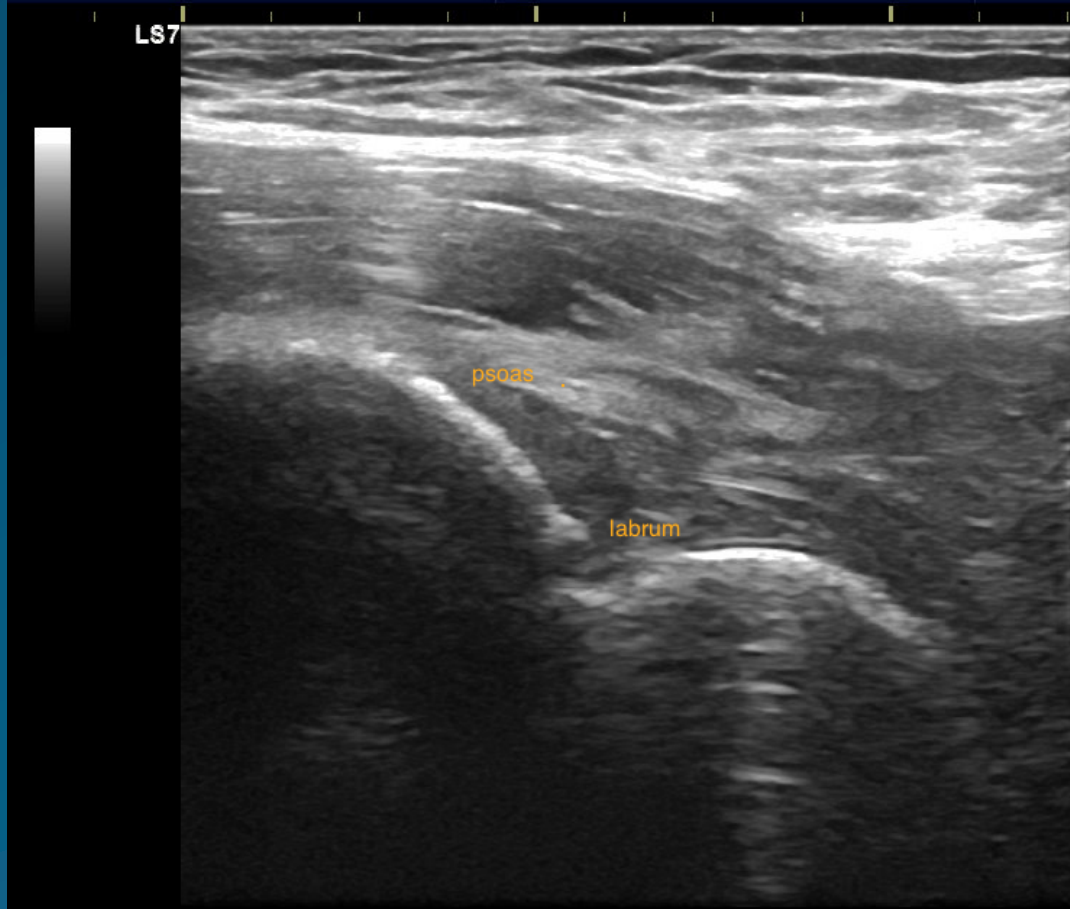
COUPE LONGITUDINALE DU PSOAS À L' AISNE JUSQU'À SON ENTHESE



COUPE SAGITTALE ANTERIEURE DU BOURRELET COTYLOIDIEN ET DE SES RELATIONS AVEC LE MUSCLE PSOAS-ILIAQUE

INSTITUT PEF 21/01/17 19:29:42 ADM HANCHE, 210117-192120 MI 1.0 TIs 0.7 ML6-15 HANCHE

LS7

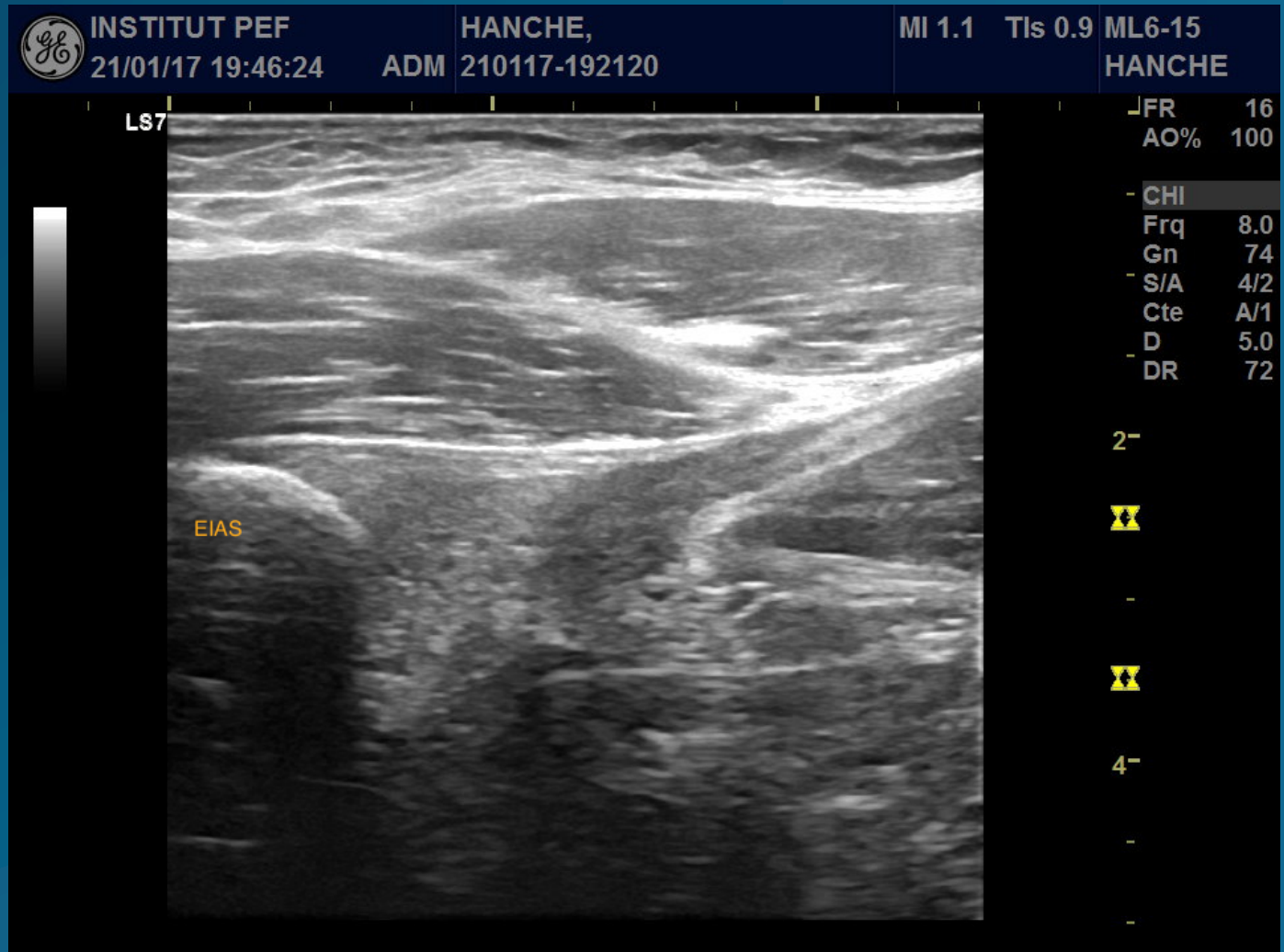


FR 9
AO% 100

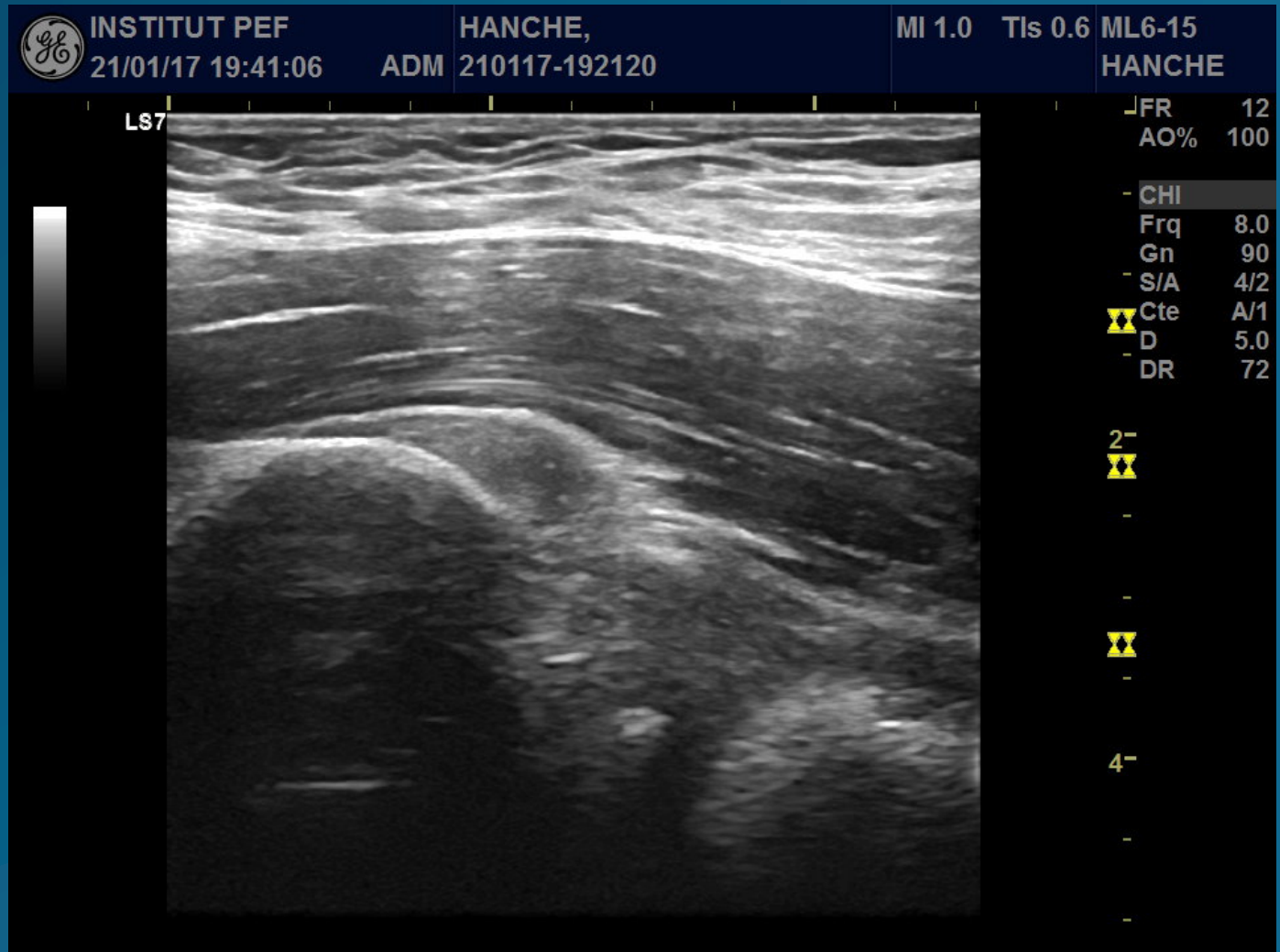
- CHI
Frq 8.0
Gn 75
- S/A 4/2
Cte A/1
⚠ D 5.0
DR 72

2-
⚠
-
⚠
4-
-
⚠
-

INSERTION DES TENDONS DIRECTS ET INDIRECTS DU DF SUR L'EIAS



REPERAGE DES INSERTIONS MUSCULAIRES DE L'EIAS





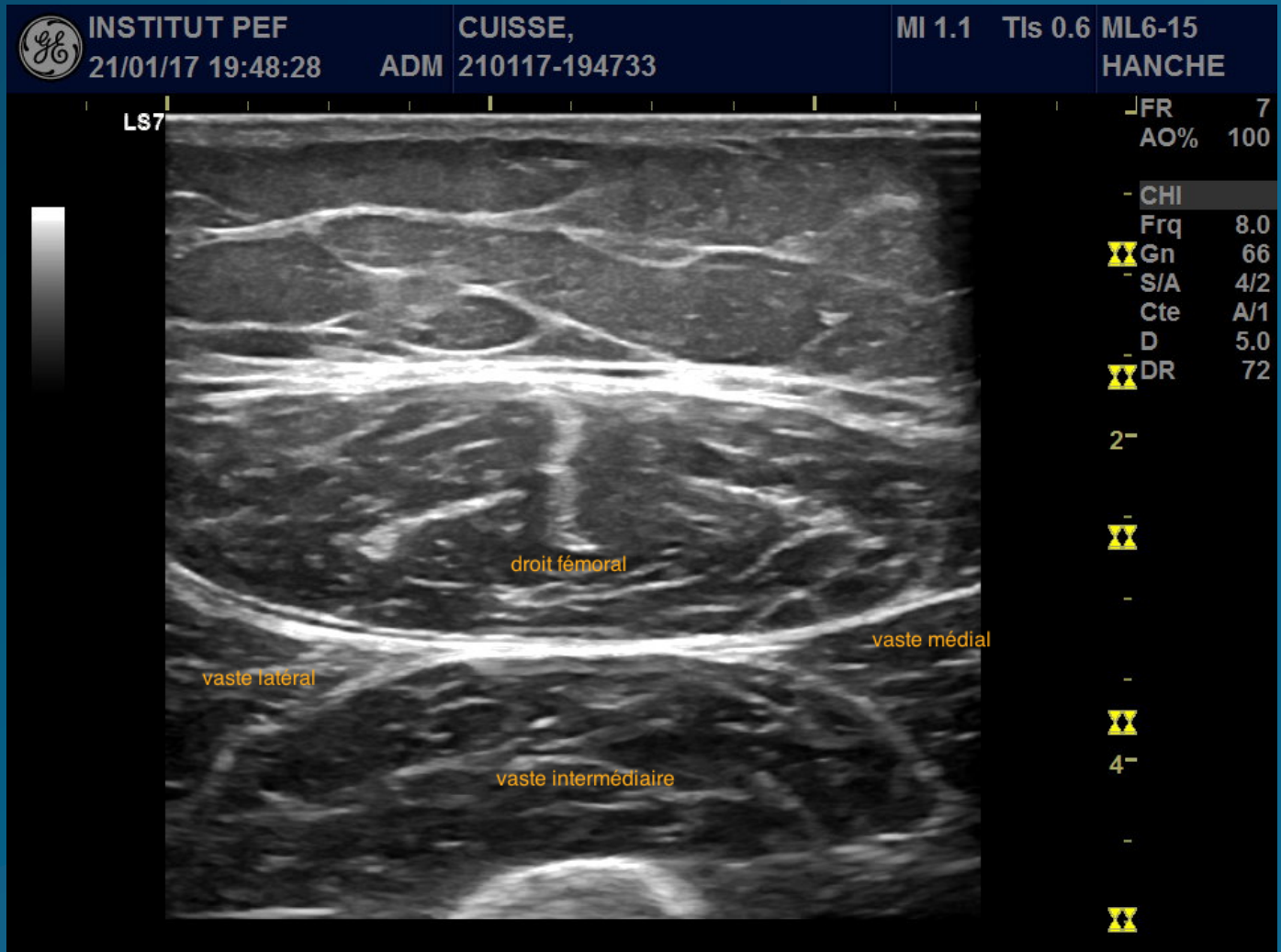
LA PHYSIO-ECHOGRAPHIE FONCTIONNELLE®

FORMATION

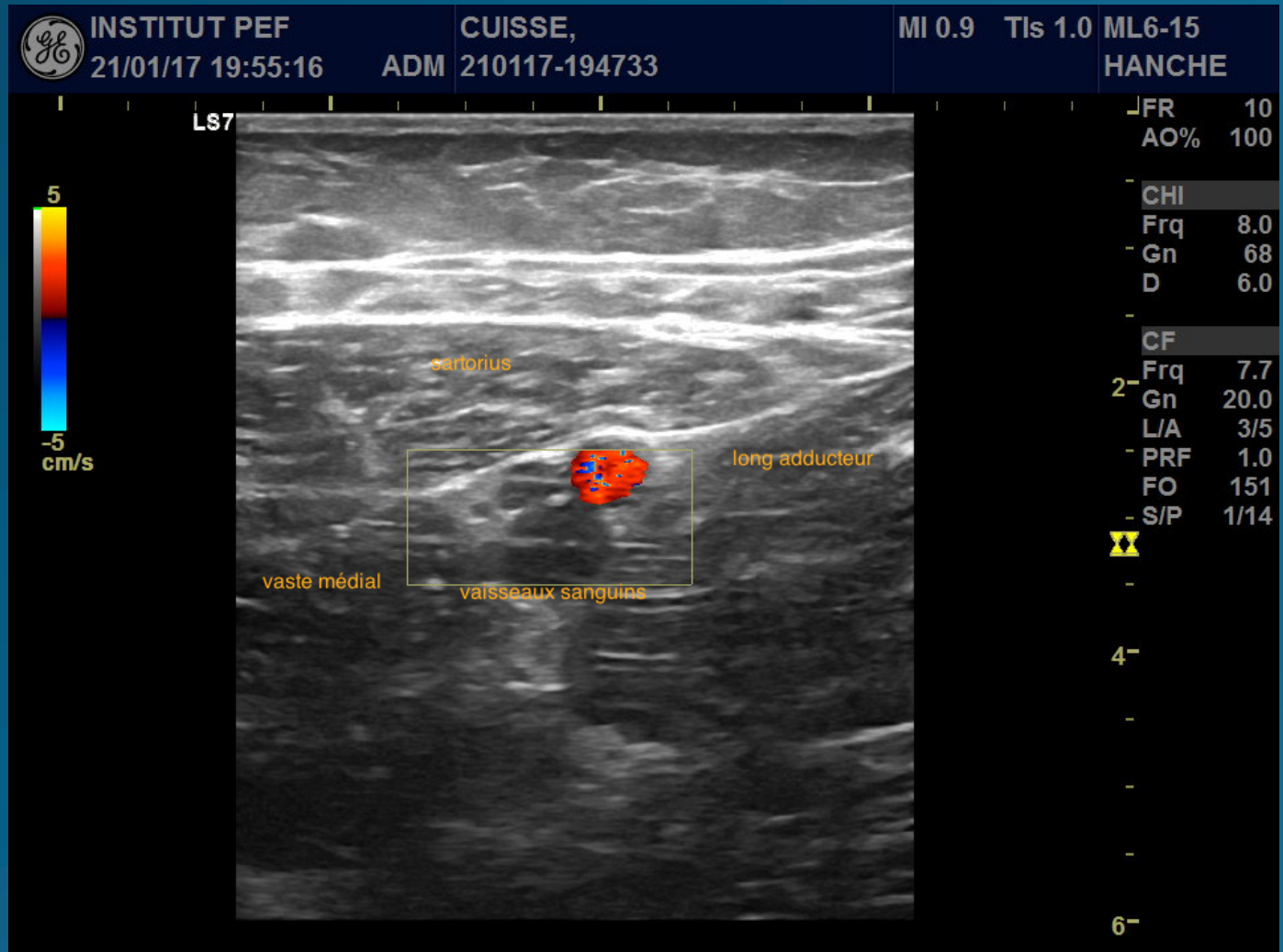


LA CUISSE

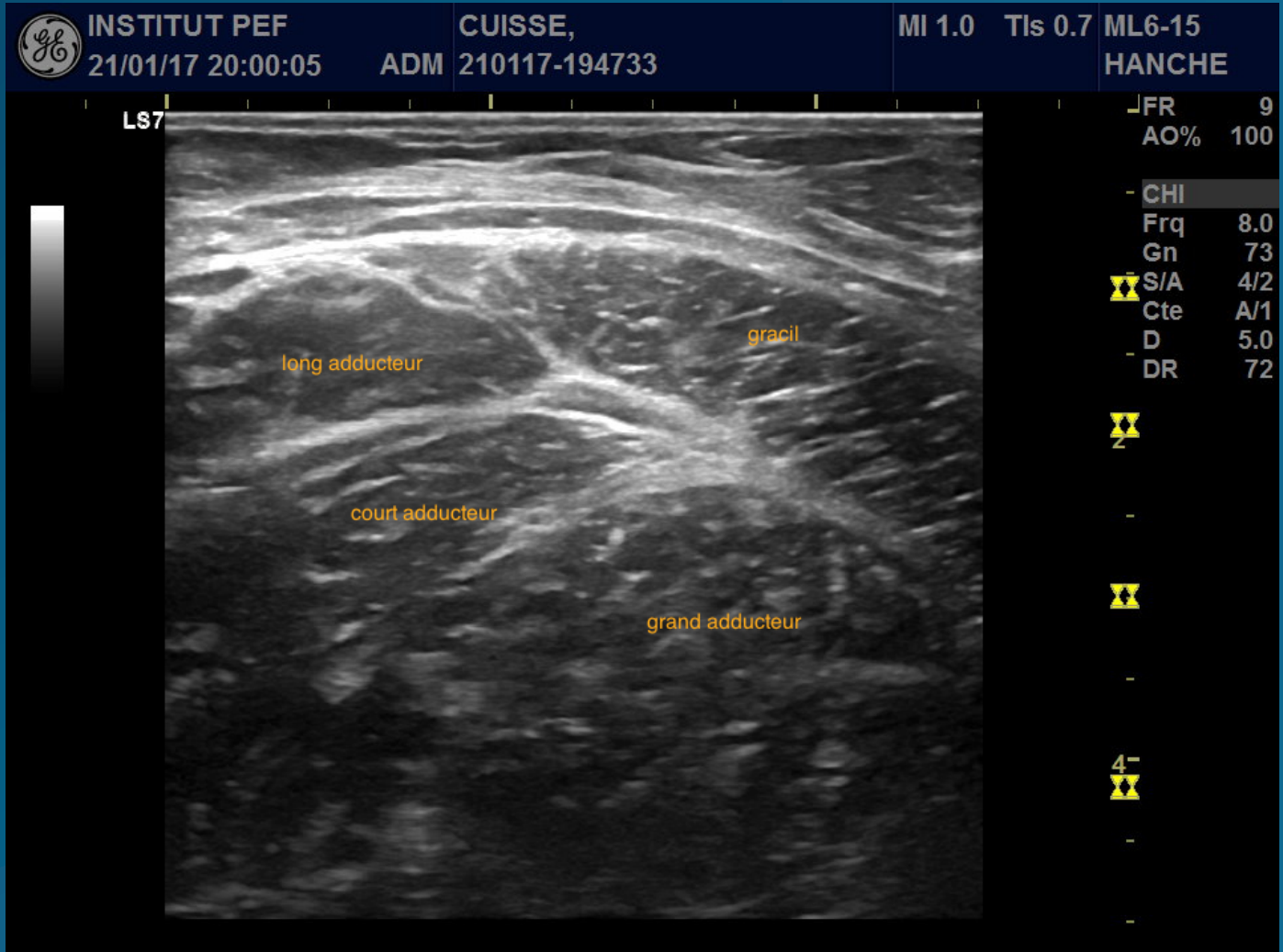
COUPE AXIALE DES 4 CHEFS DU QUADRICEPS AVEC VISUALISATION DE LA CLOISON CENTRALE DU DROIT FÉMORAL



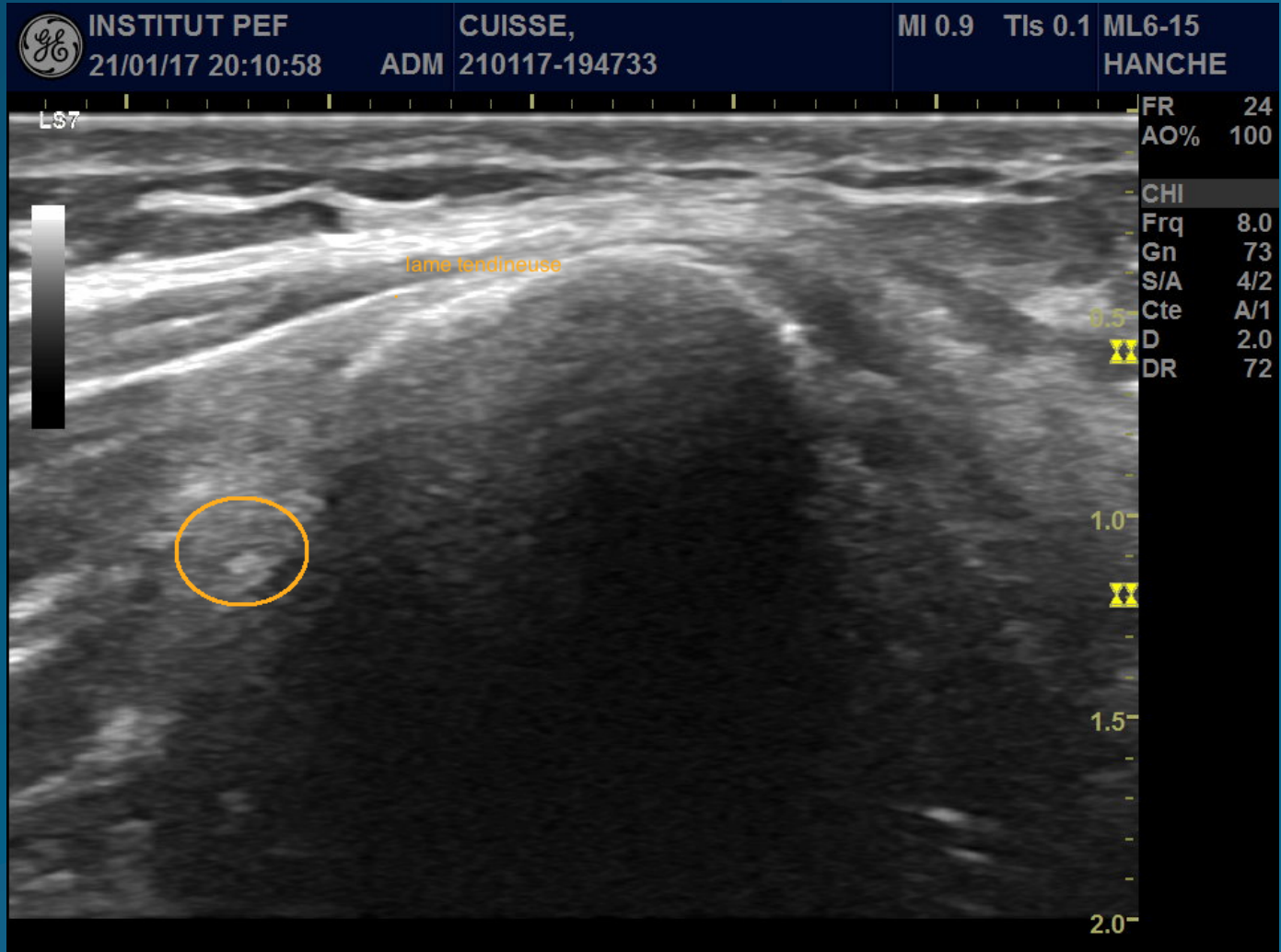
COUPE AXIALE DES MUSCLES SARTORIUS ET CANAL FEMORAL



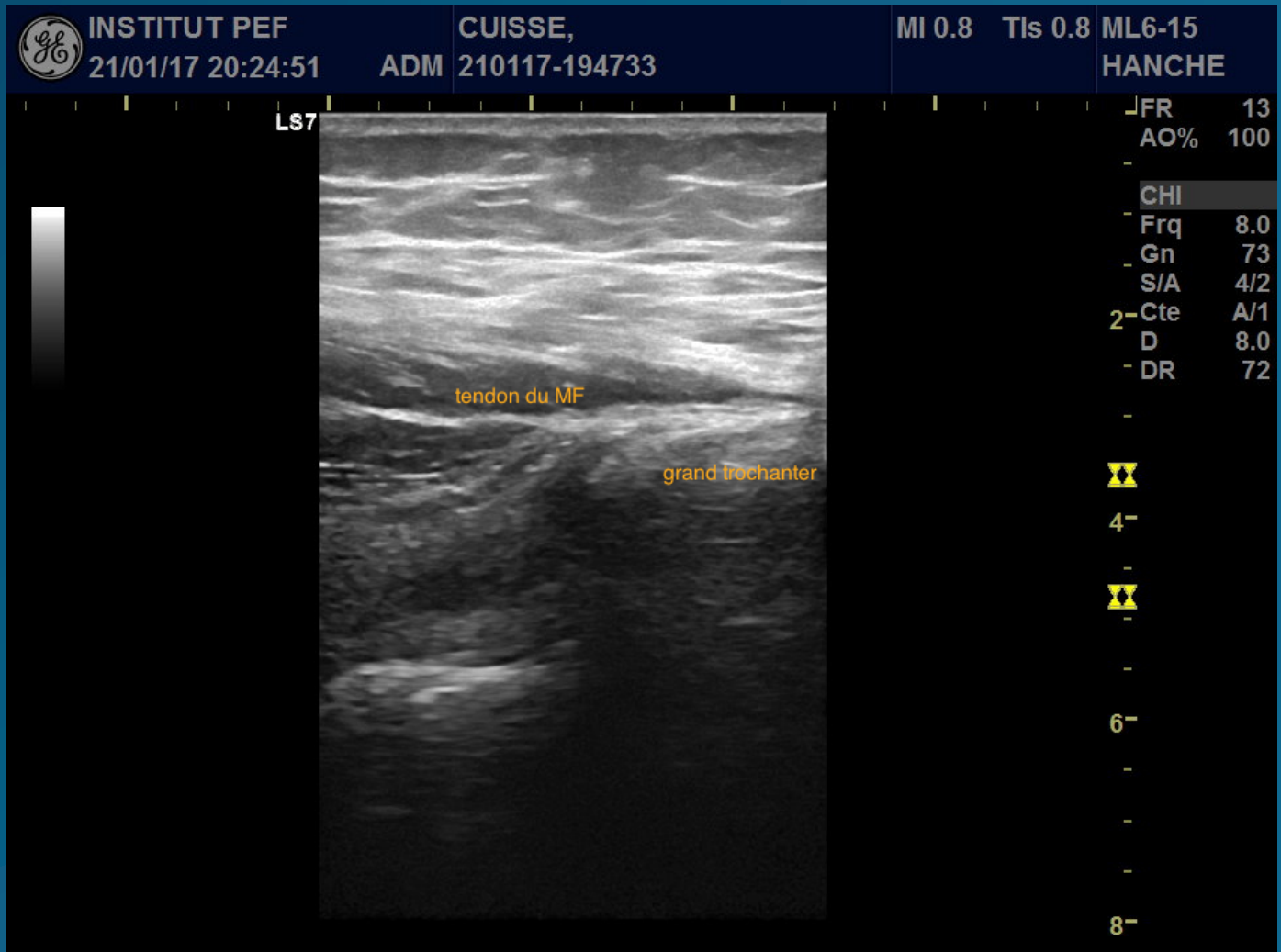
COUPE AXIALE PROXIMAL DES ADDUCTEURS



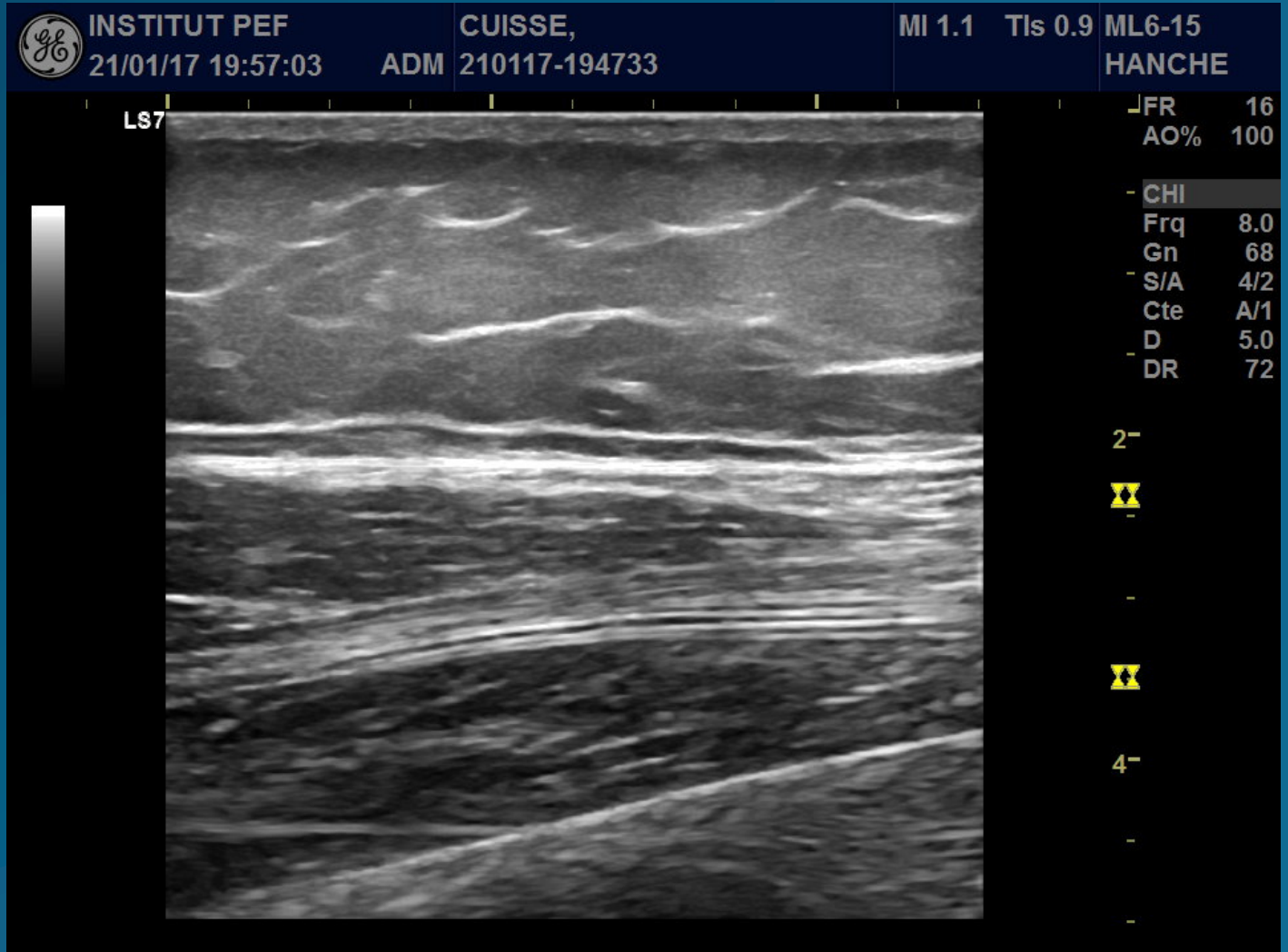
COUPE FRONTALE DE L'INSERTION PROXIMALE DU MUSCLE MOYEN FESSIER



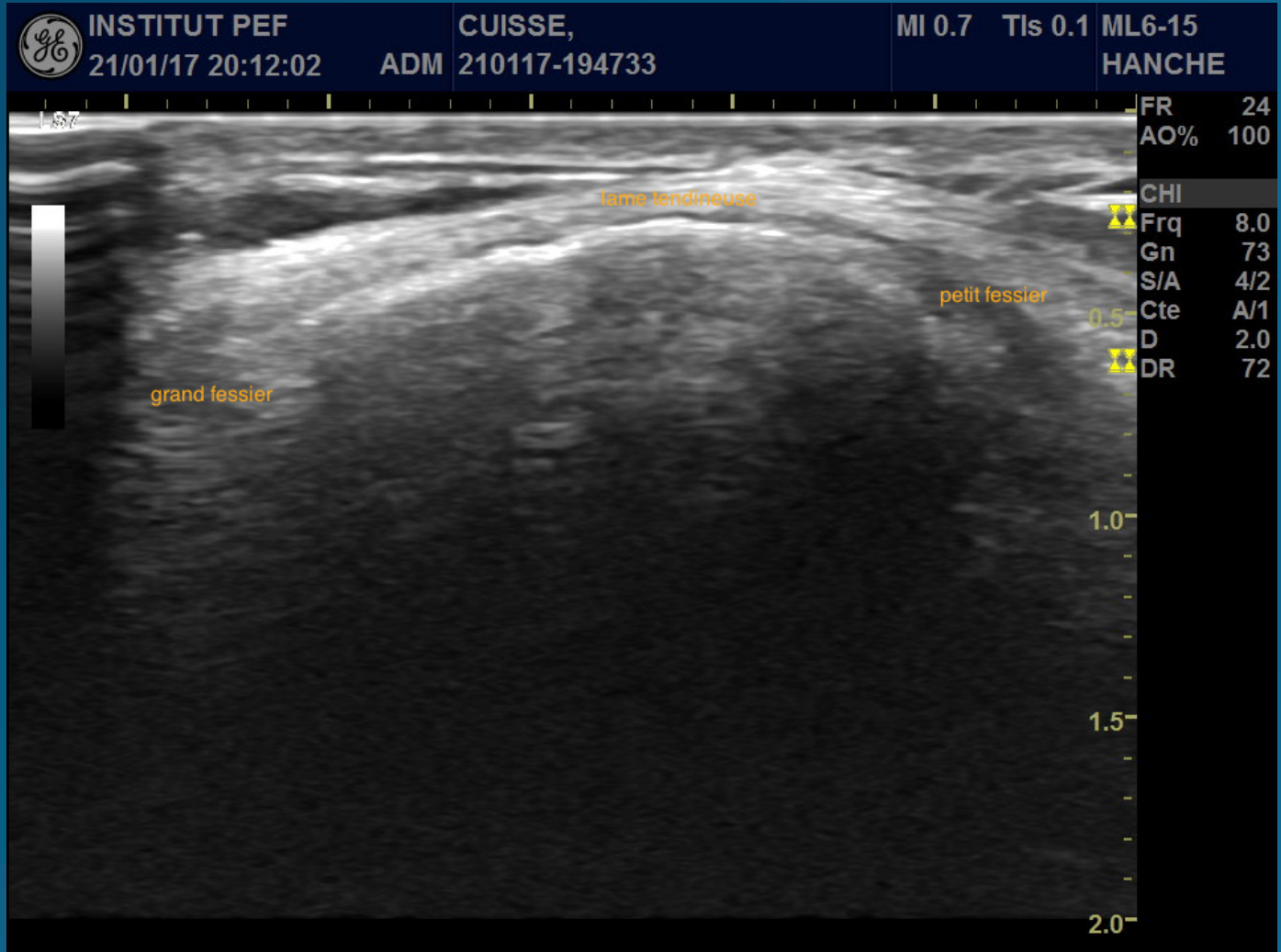
COUPE SAGITTALE DE L'INSERTION DISTALE DU MF



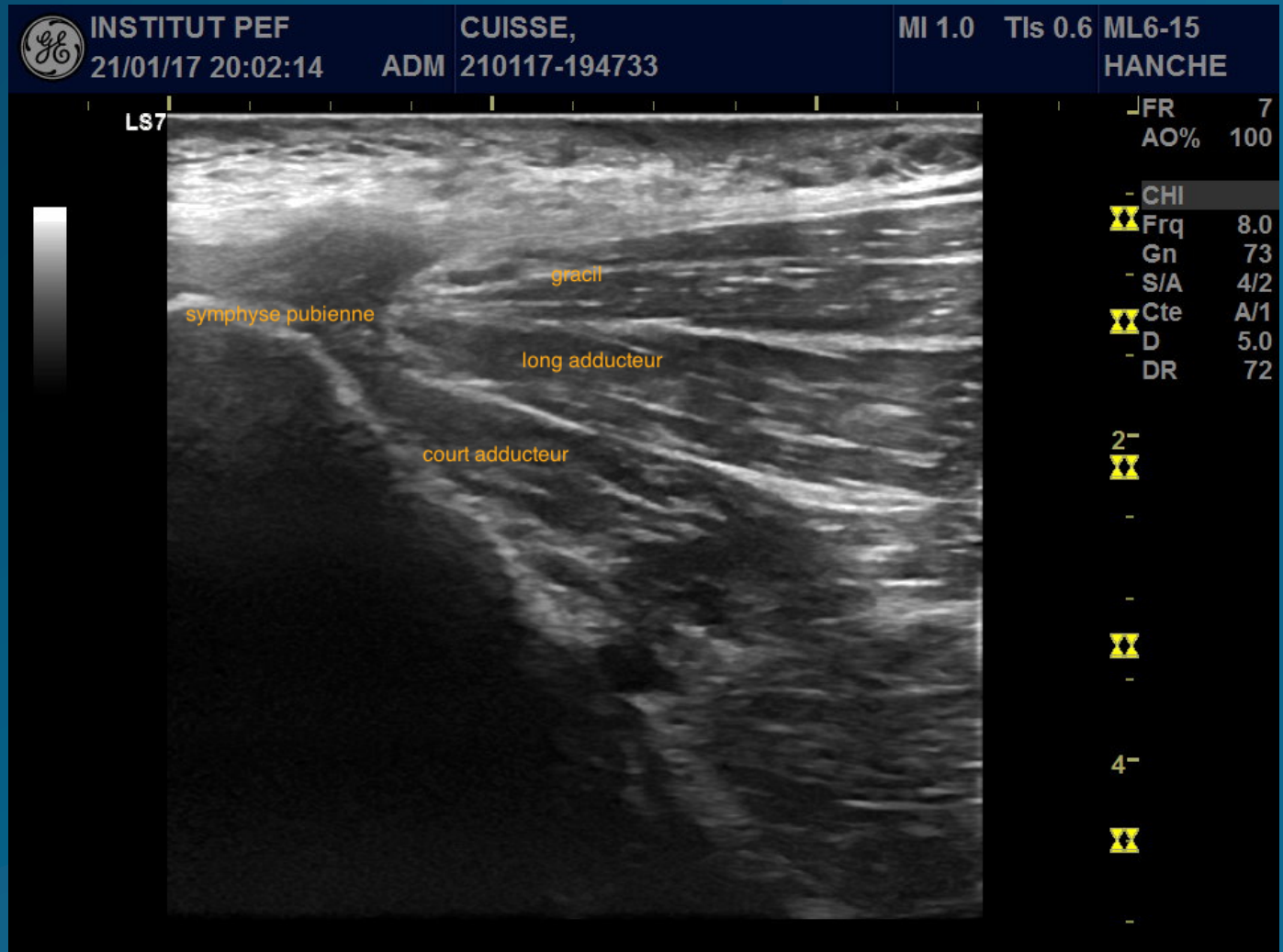
COUPE SAGITTALE DE LA JONCTION MYO-TENDINEUSE DISTALE DU DROIT FEMORAL



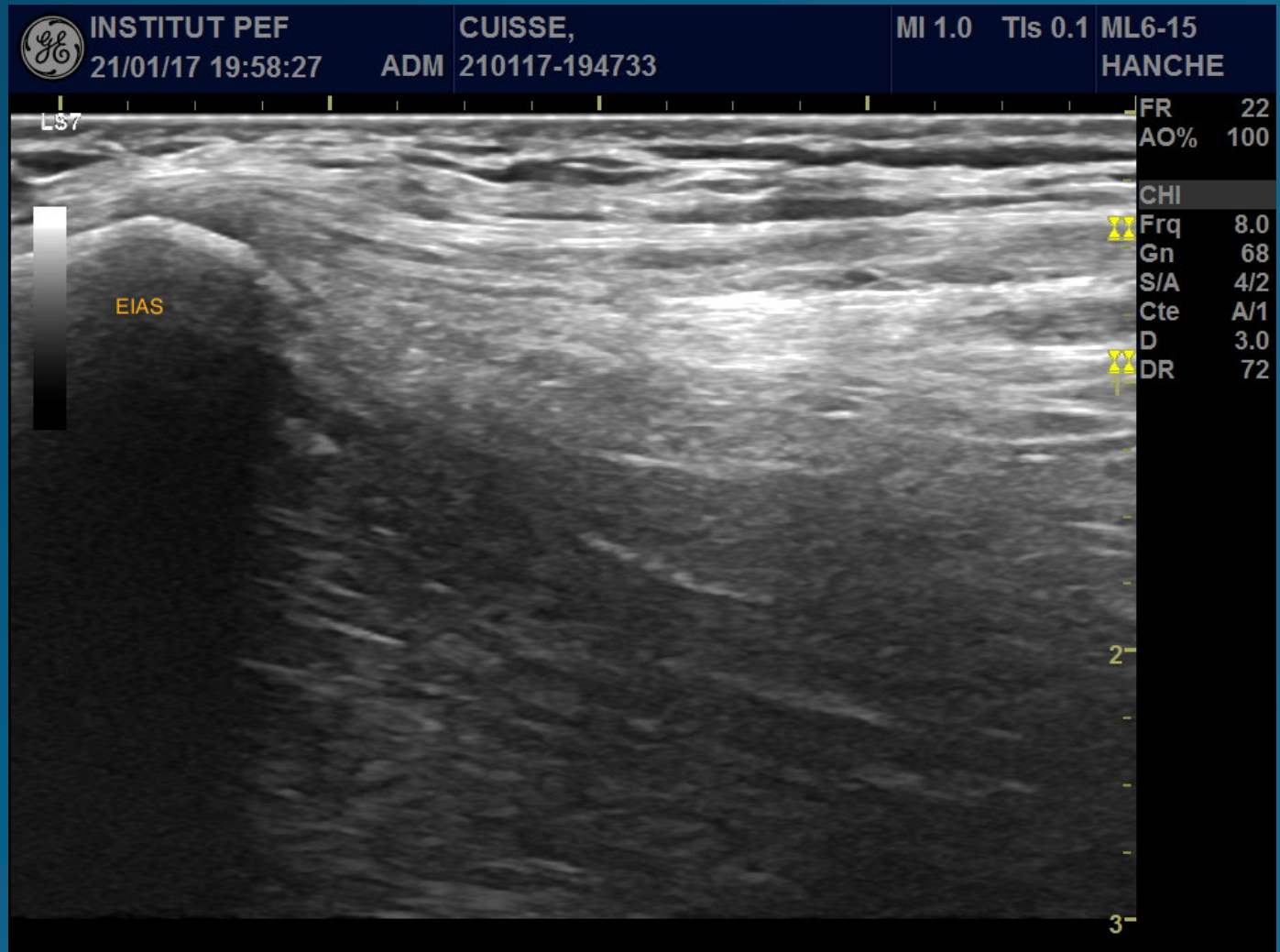
DELTOÏDE FESSIER DE FARABOEUF



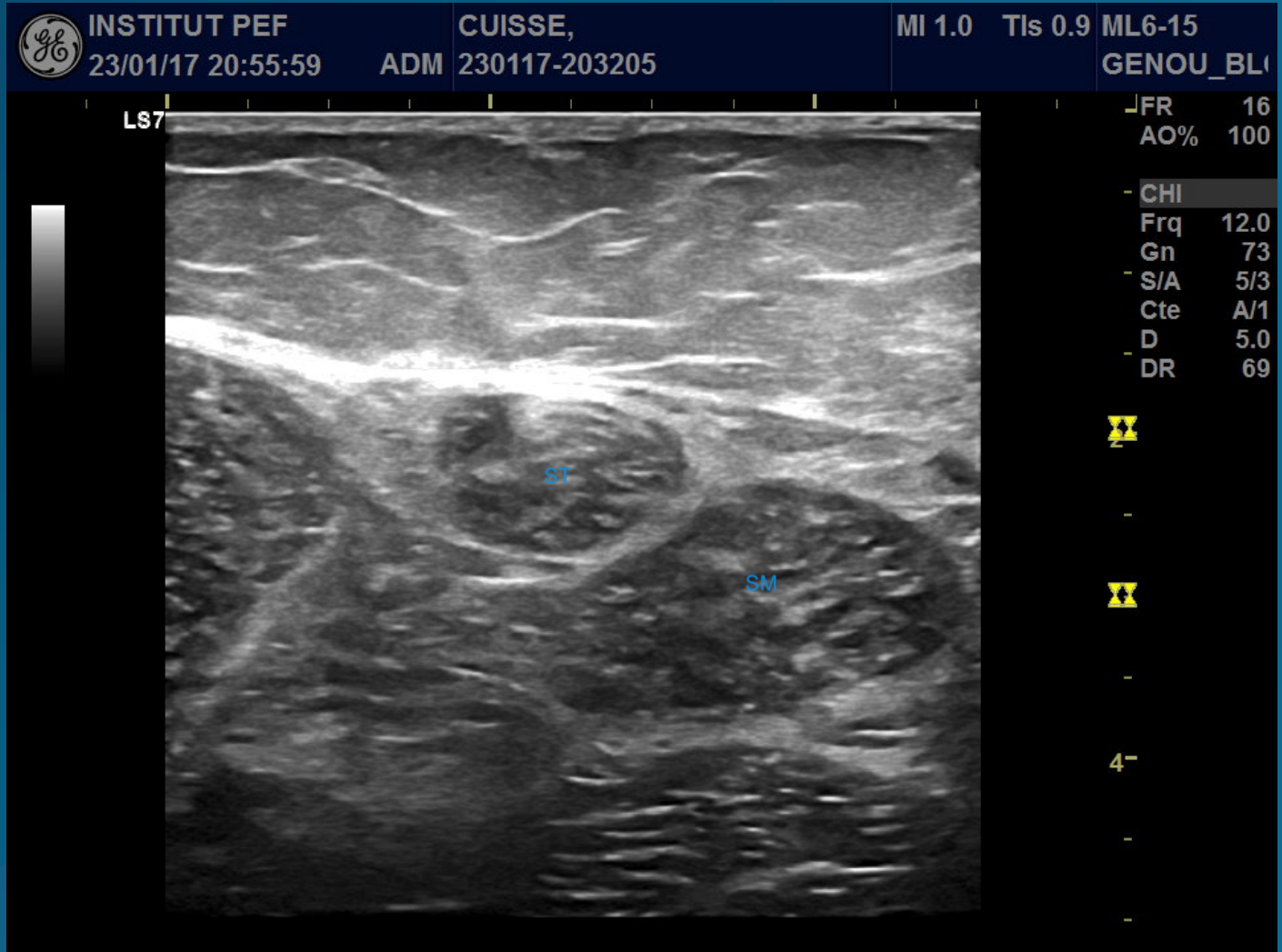
INSERTION DU TENDON CONJOINT DES ADDUCTEURS SUR LA SYMPHYSE PUBIENNE



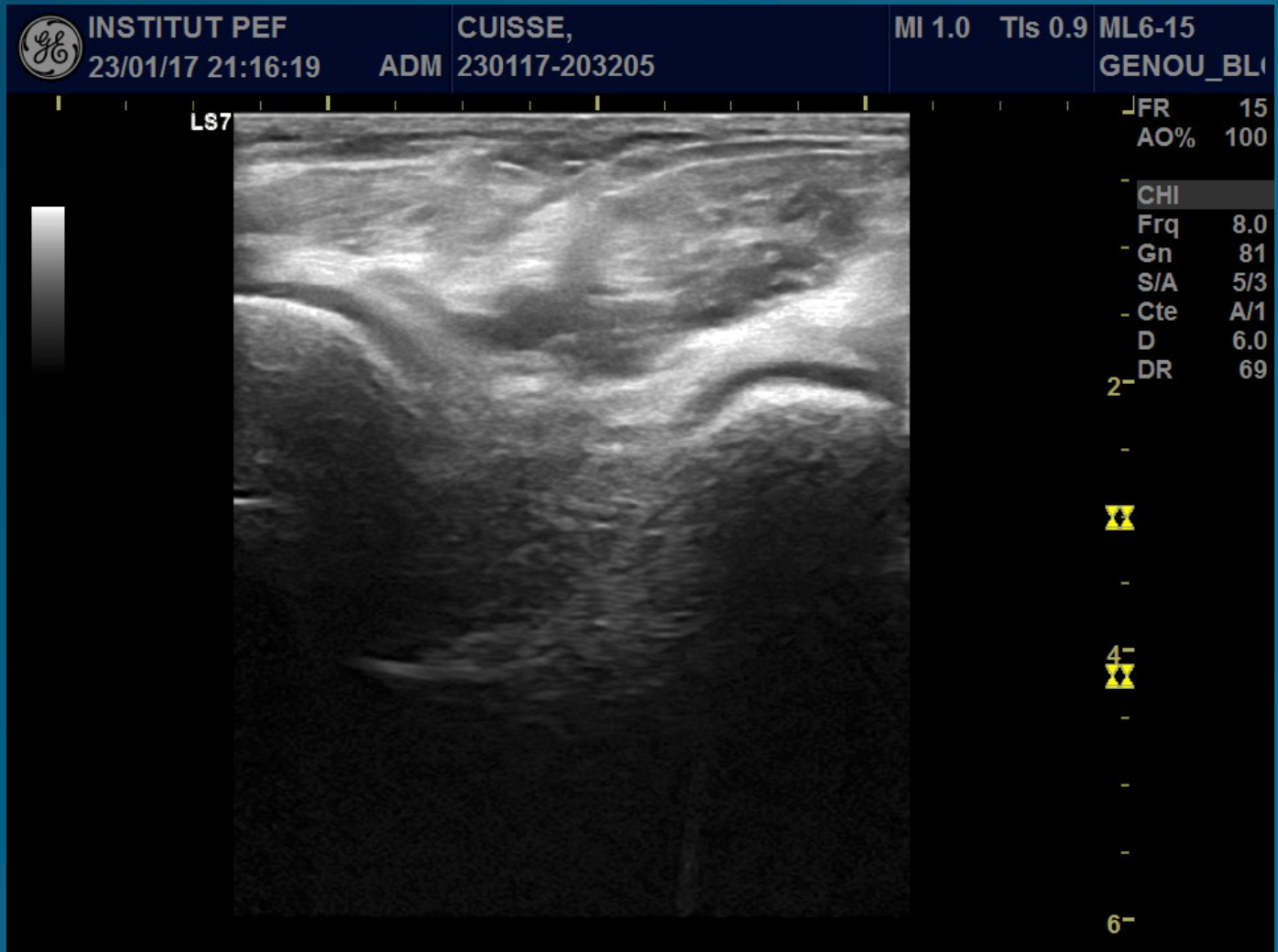
INSERTION DU TENDON CONSJOINT SARTORIUS ET TFL SUR L'EIAS



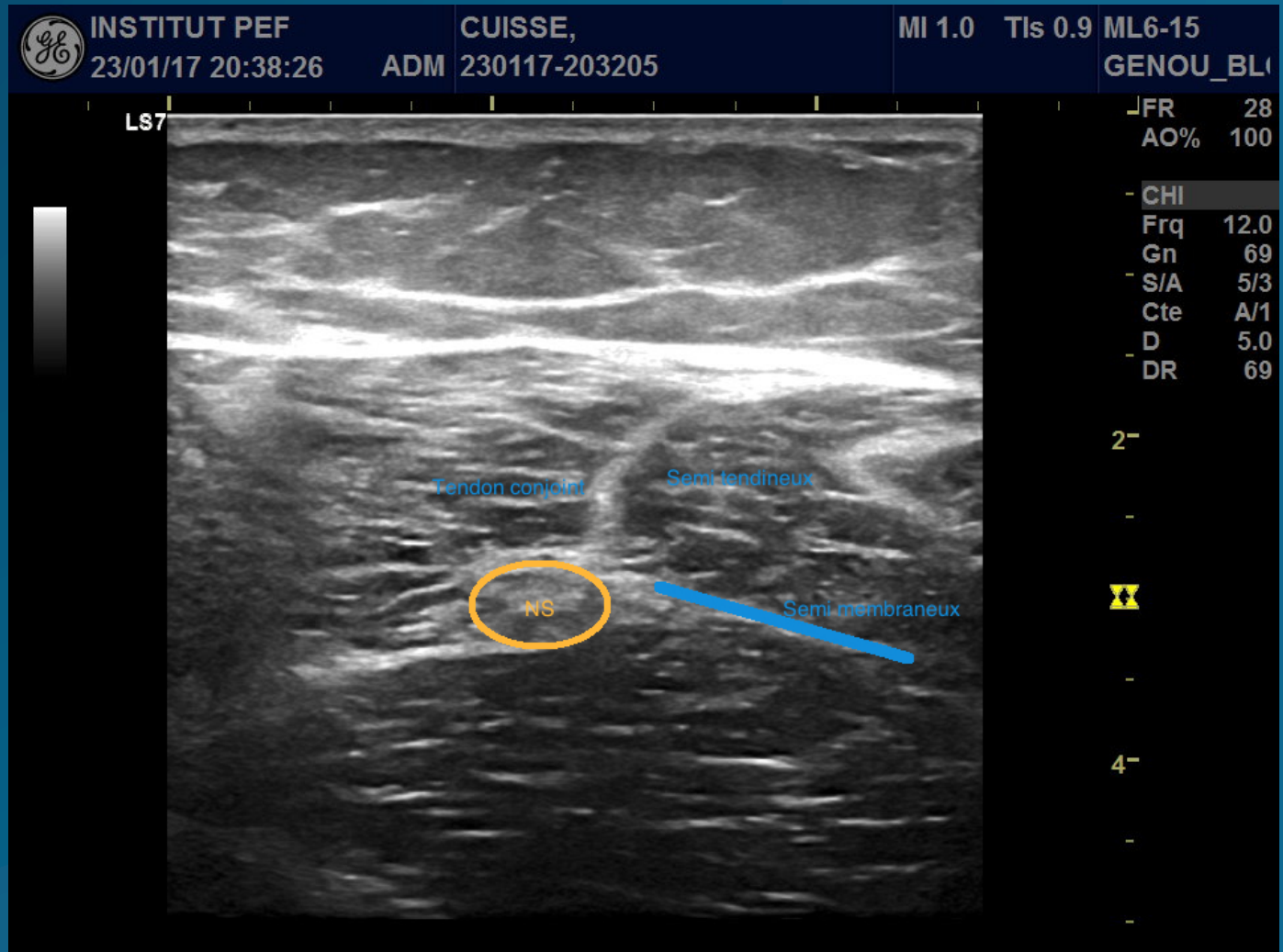
COUPE AXIALE DDES SEMI TENDINEUX ET MEMBRANEUX AU TIERS INFÉRIEUR DE LA CUISSE



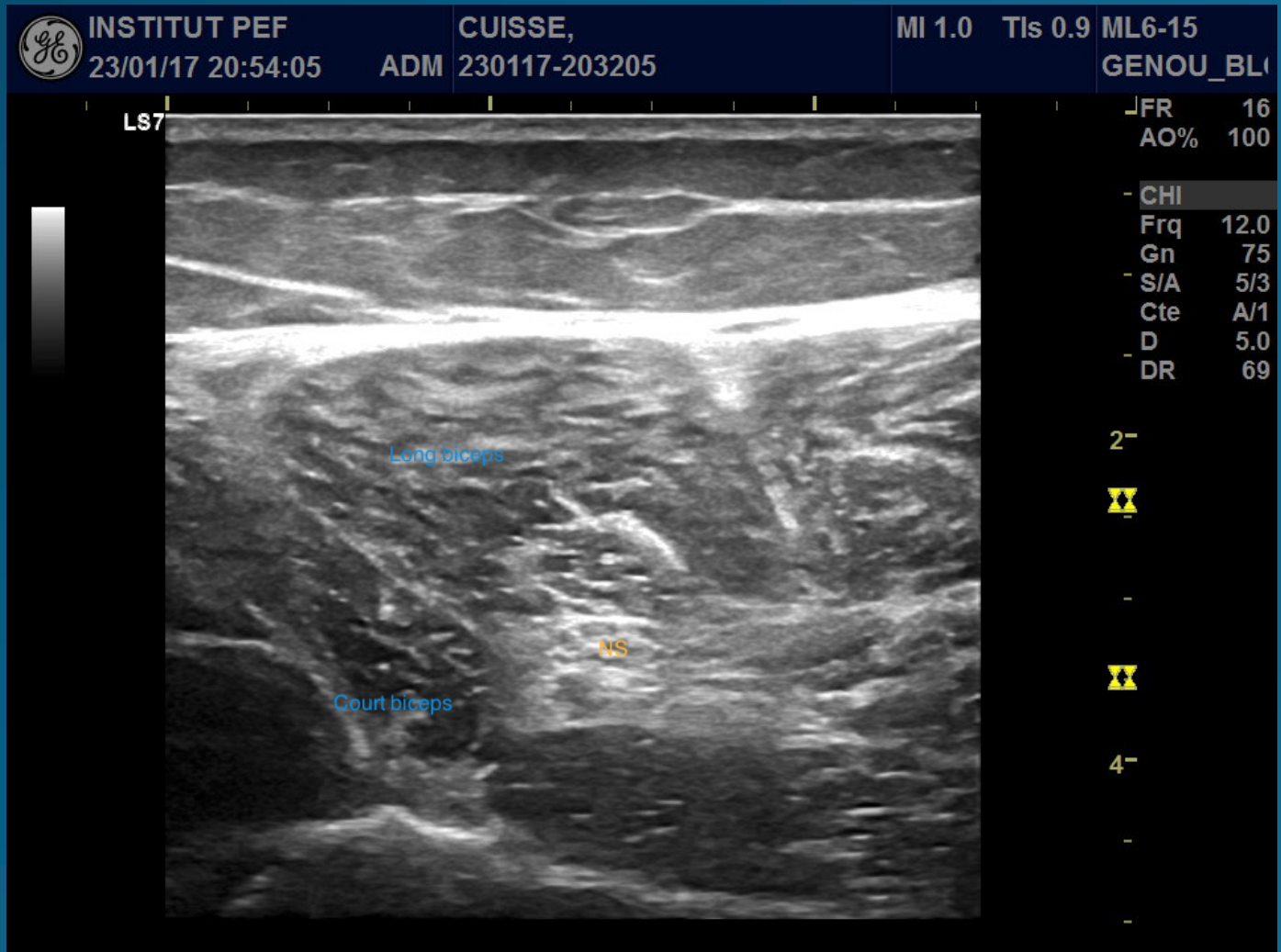
COUPE AXIALE DE L'ÉCHANCRURE INTER-CONDYLIENNE ET DE SON CONTENU



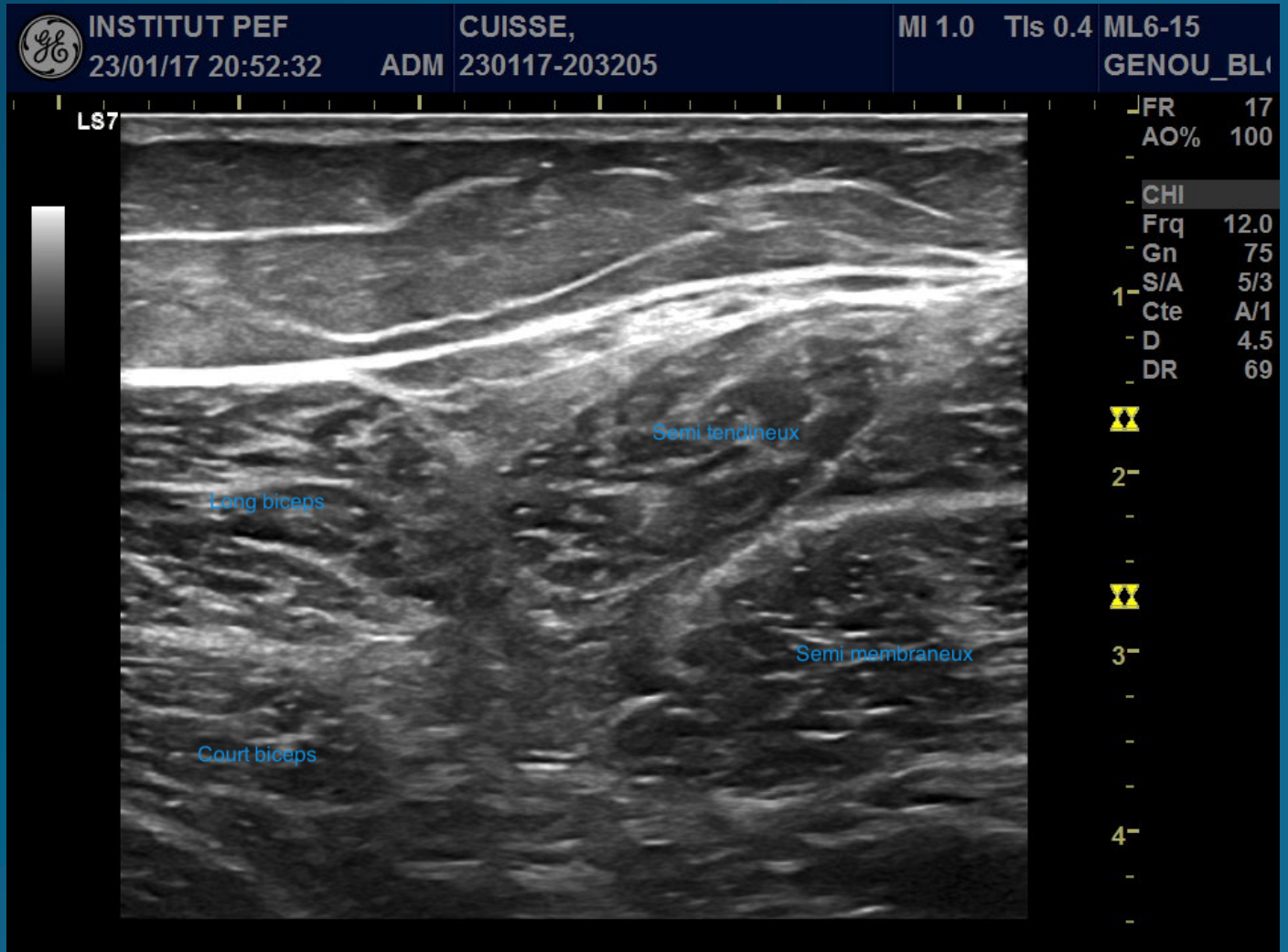
COUPE AXIALE DE L'INSERTION PROXIMALE DES IJ ET DE LEUR JONCTION MYO-TENDINEUSE



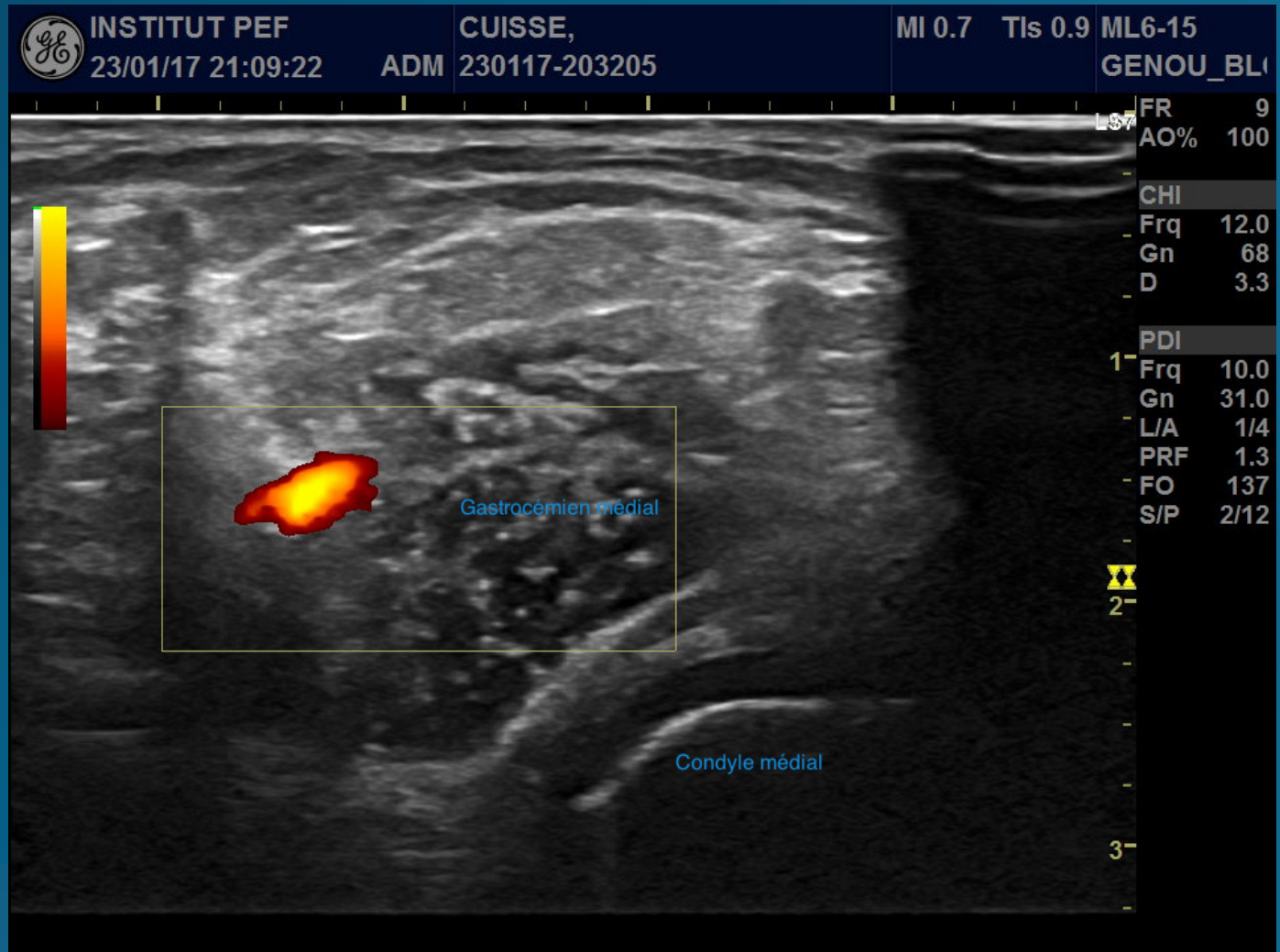
COUPE AXIALE DE L'INSERTION PROXIMALE DU COURT BICEPS



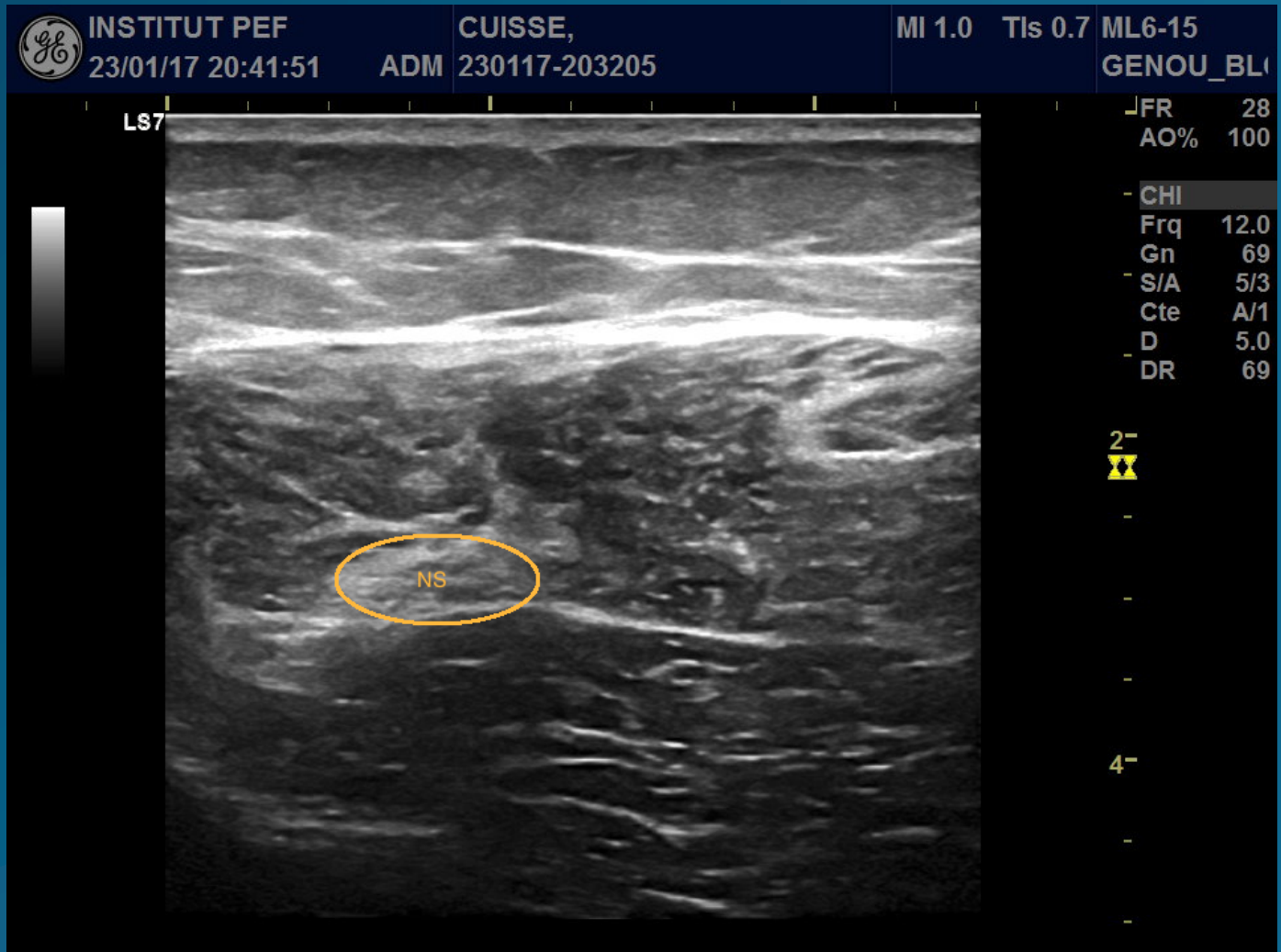
COUPE AXIALE DES IJ AU TIERS INFÉRIEUR DE LA CUISSE



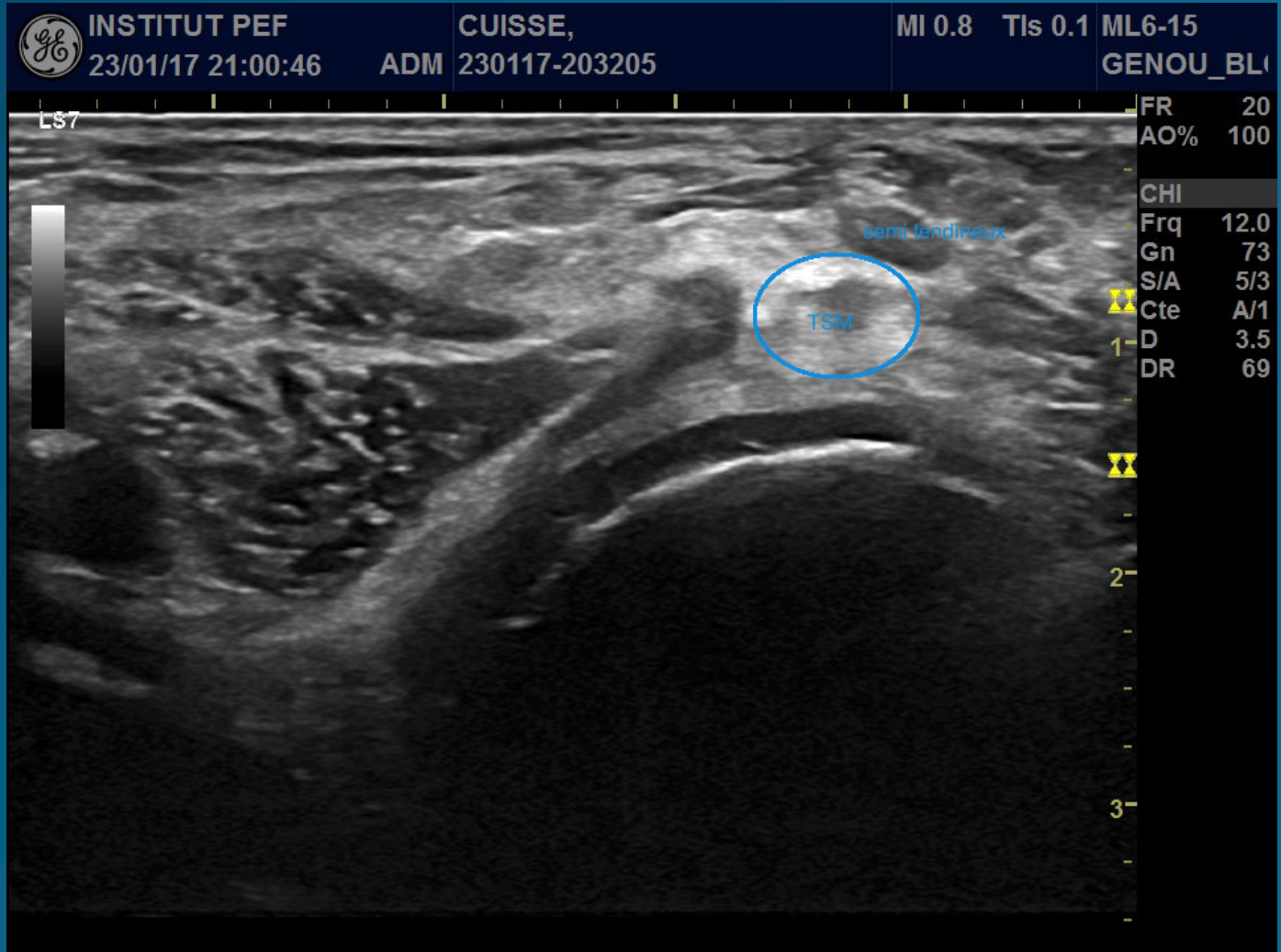
COUPE AXIALE DU CONDYLE MÉDIAL, DU MUSCLE GASTROCŒMIEN MÉDIAL ET DE L'ARTÈRE POPLITÉE



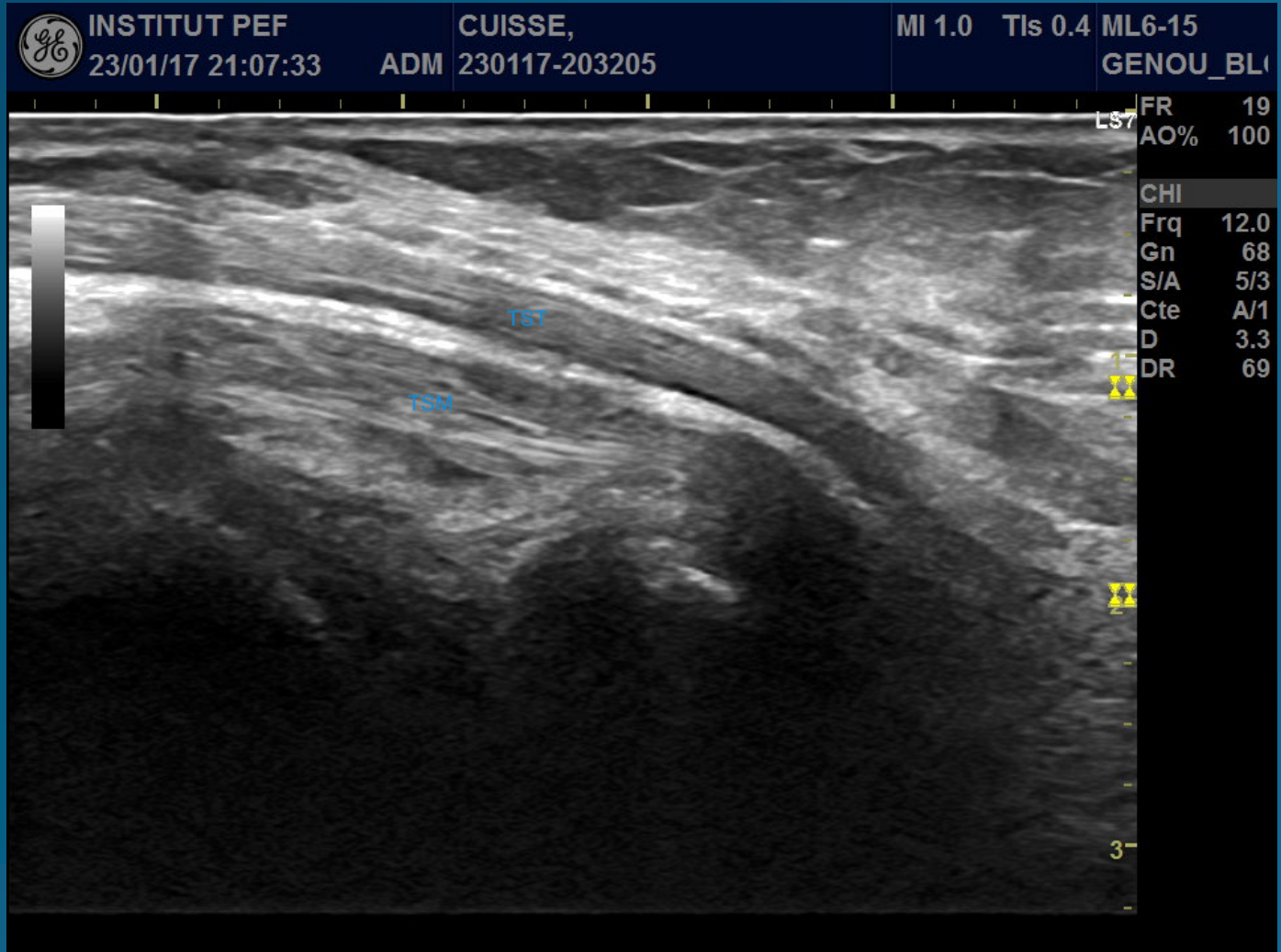
COUPE AXIALE DU NERF SCIATIQUE AU NIVEAU DU PLI FESSIER



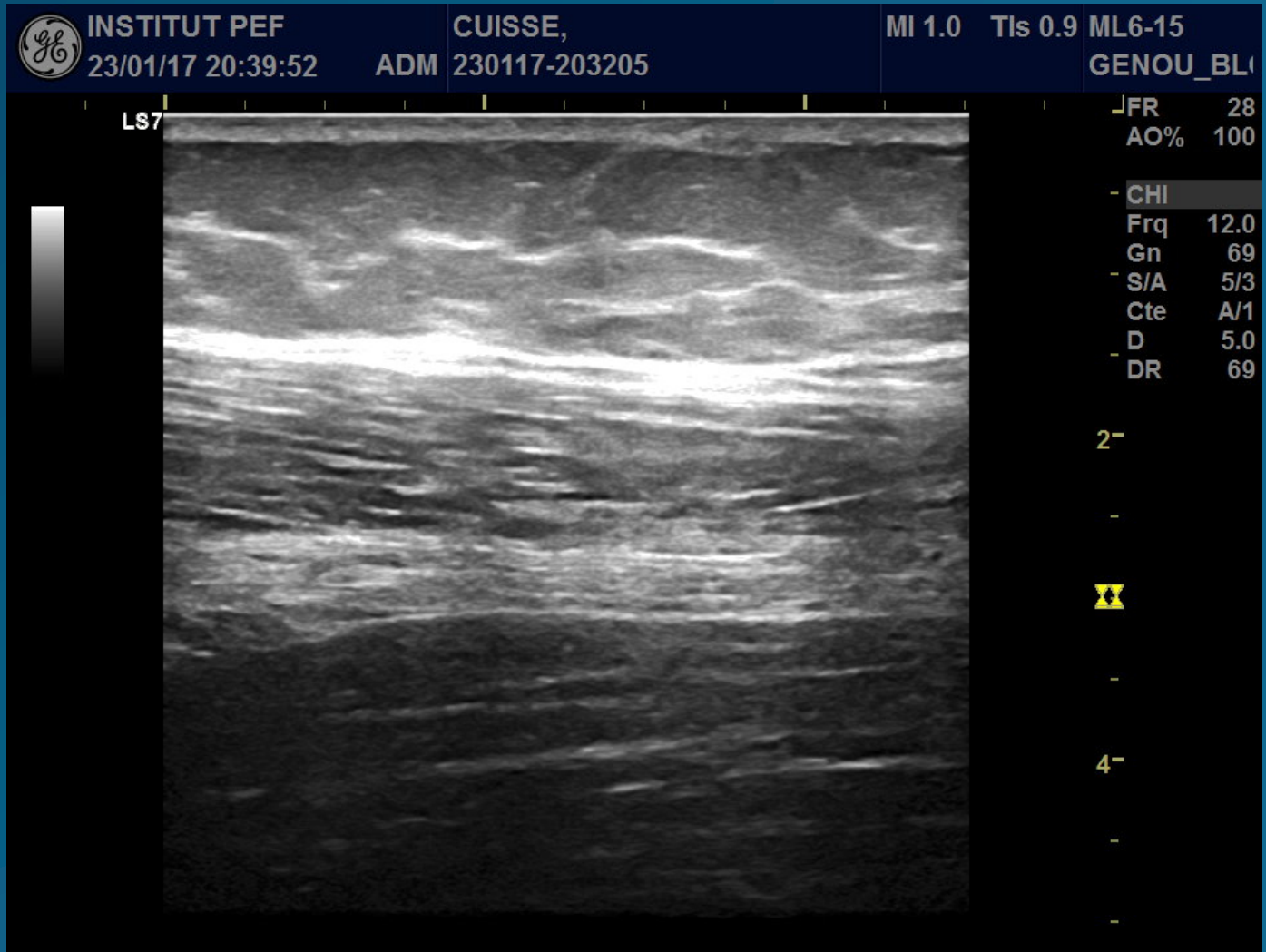
COUPE AXIALE DU TENDON SEMI MEMBRANEUX



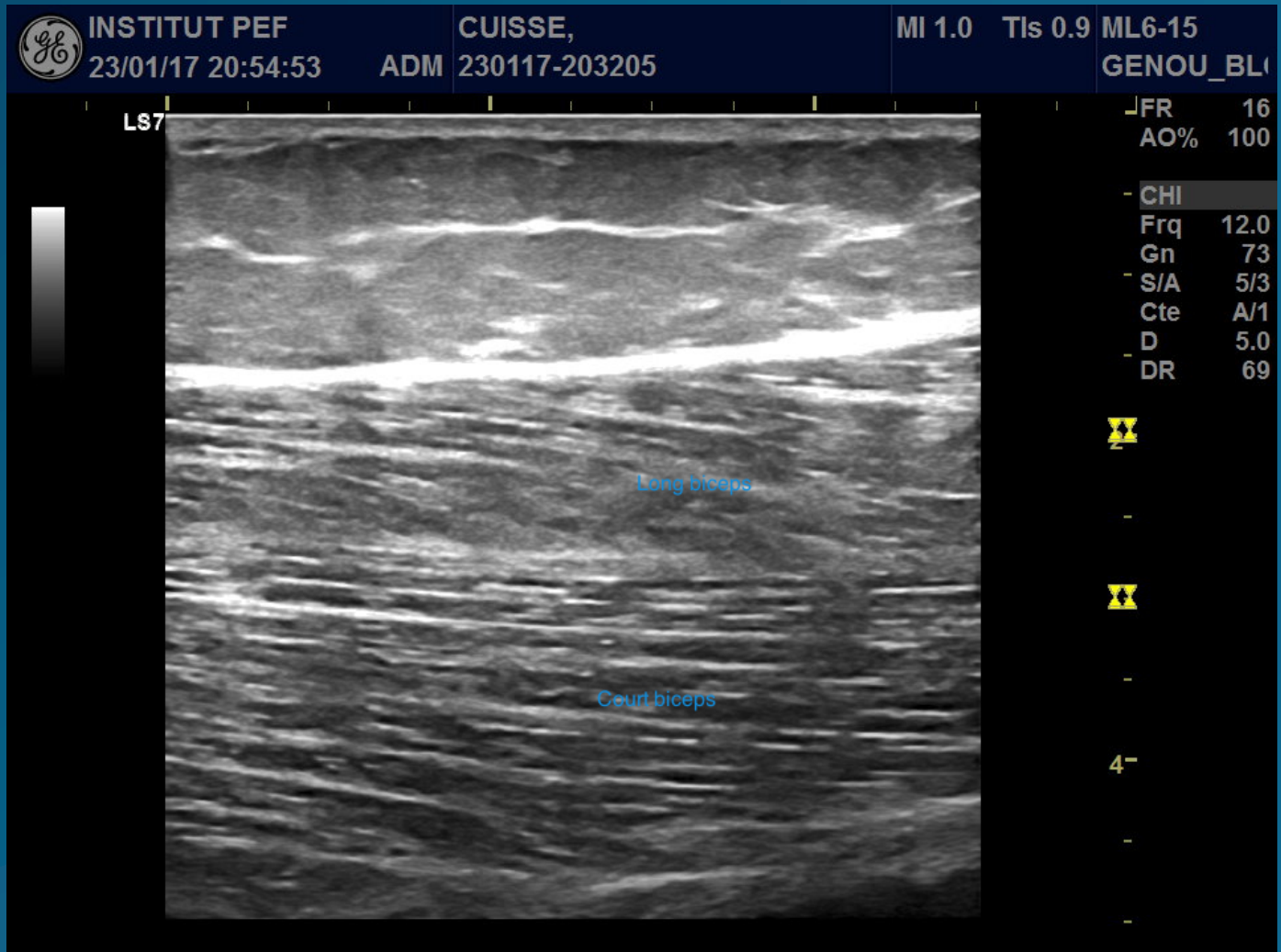
COUPE LONGITUDINALE DES TENDONS SEMI TENDINEUX ET MEMBRANEUX



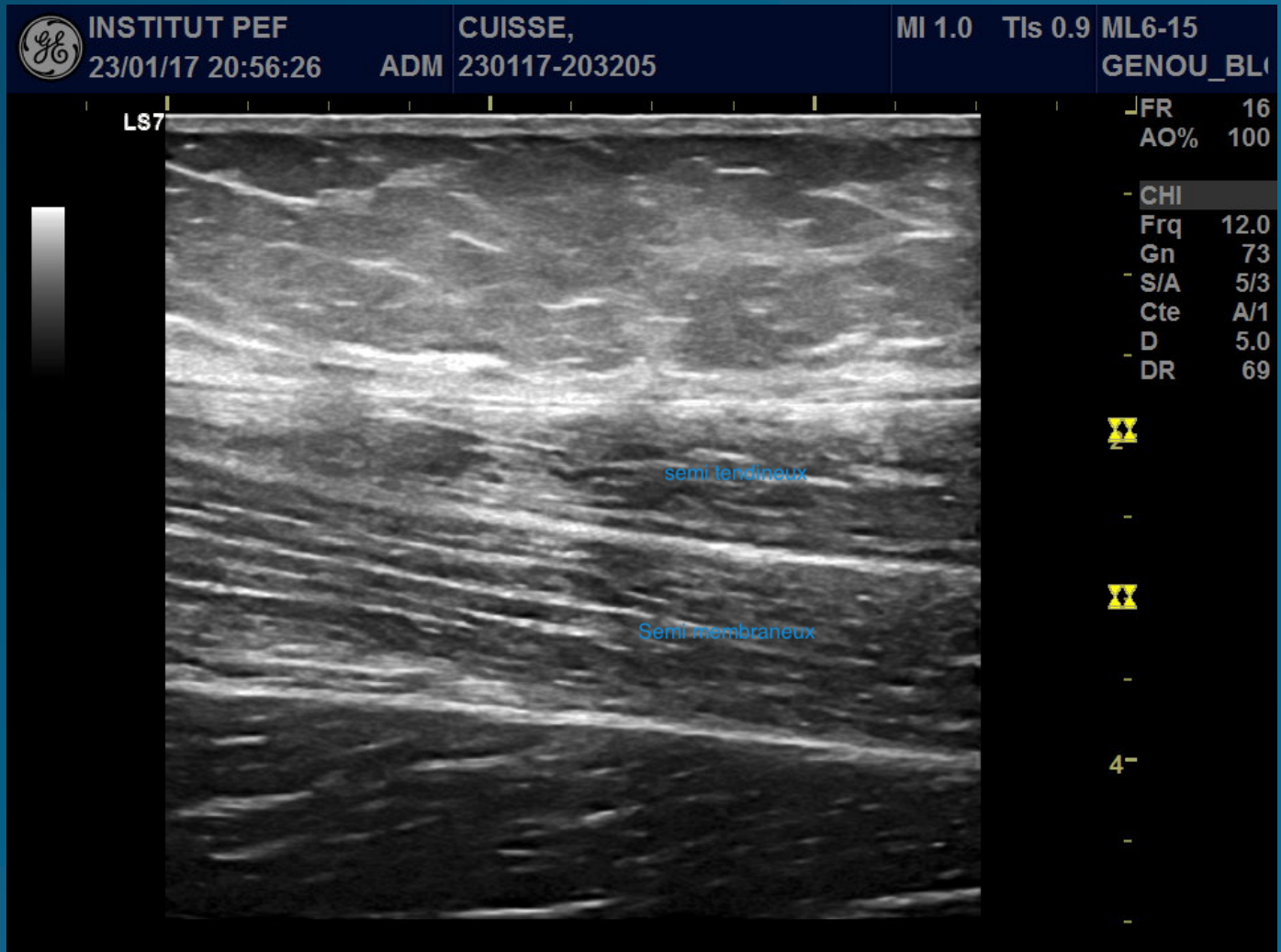
COUPE LONGITUDINALE DU NERF SCIATIQUE AU NIVEAU DU PLI FESSIER



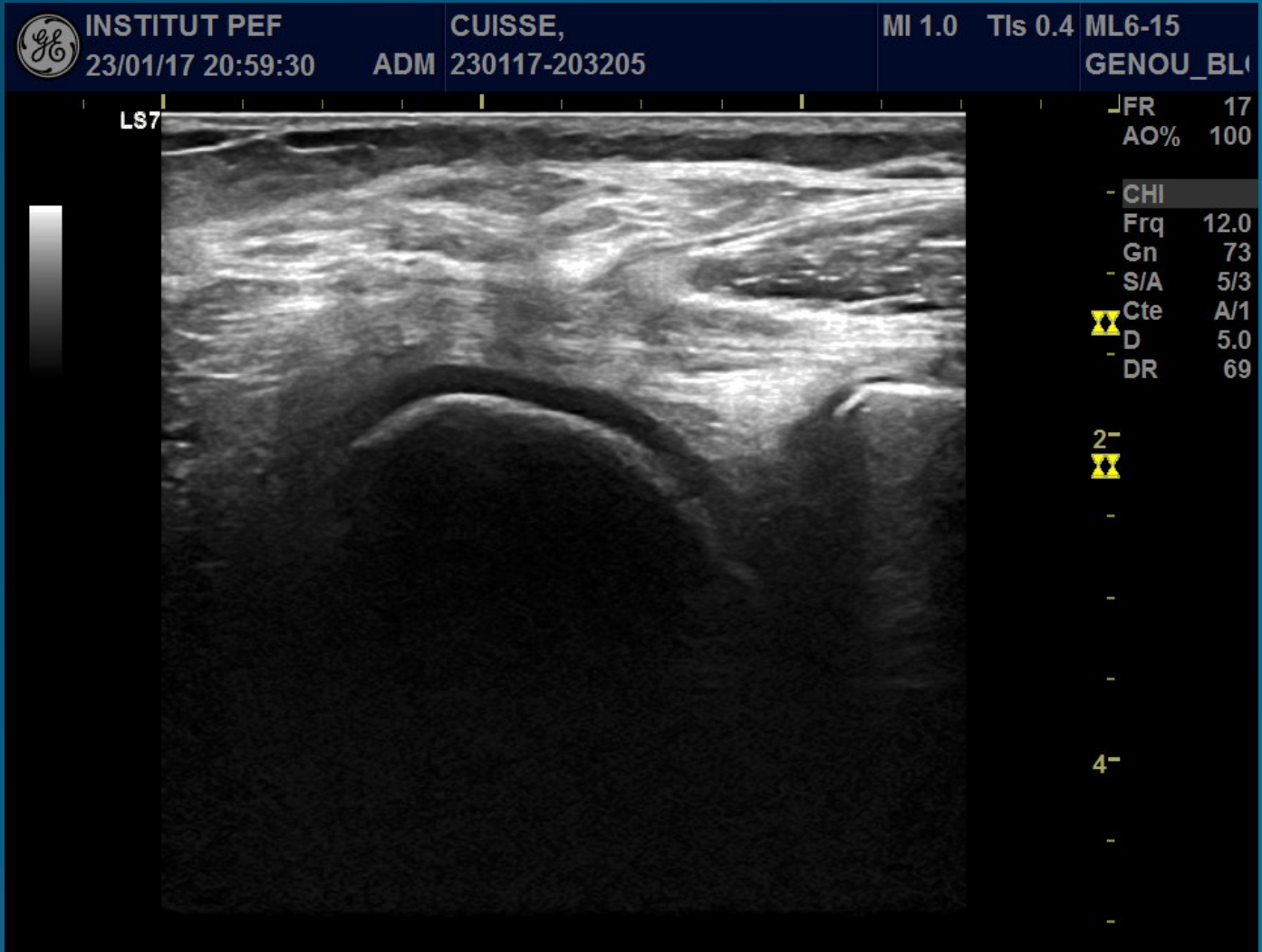
COUPE SAGITTALE DE L'INSERTION PROXIMALE DU MUSCLE COURT BICEPS FÉMORAL



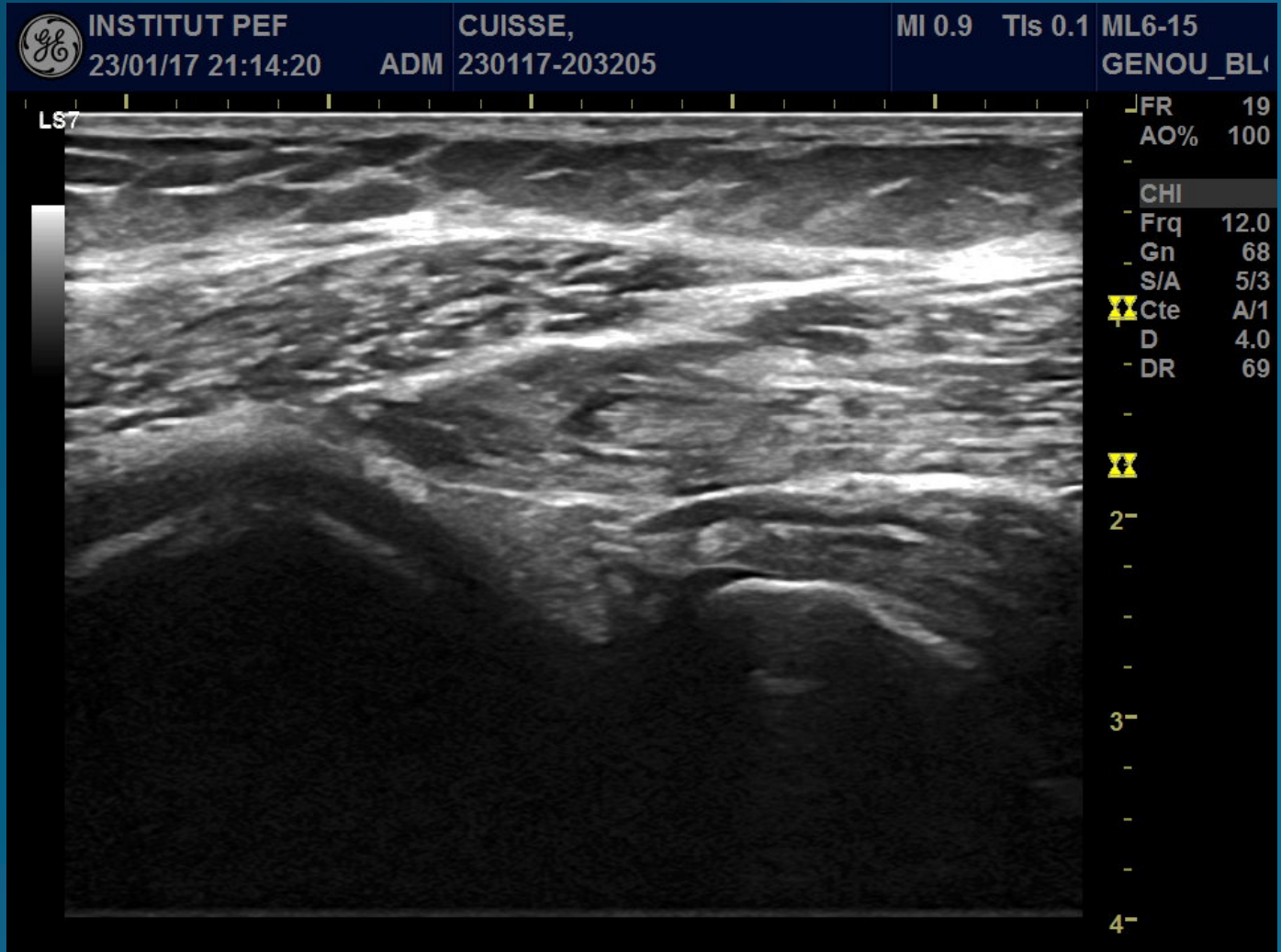
COUPE SAGITTALE DE LA JONCTION MYO-TENDINEUSE DISTALE DU SEMI TENDINEUX



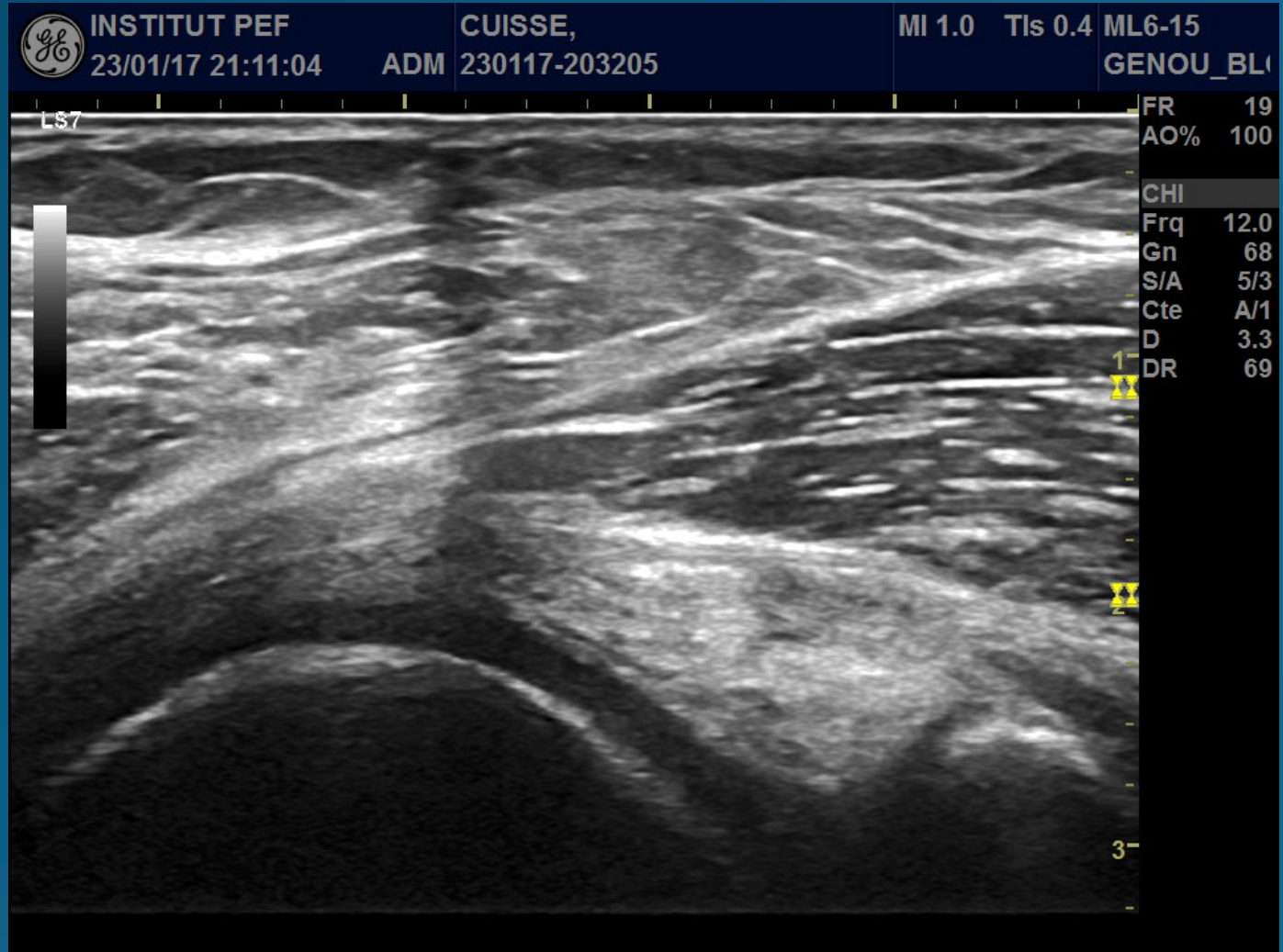
COUPE SAGITTALE DE LA JONCTION MYO-TENDINEUSE DISTALE DU SEMI-MEMBRANEUX



COUPE SAGITTALE DE LA PARTIE PROXIMALE DU MUSCLE GASTROCNEMIEN LATÉRAL JUSQU'À SON ENTHÈSE



COUPE SAGITTALE DE LA PARTIE PROXIMALE DU MUSCLE GASTROCNEMIEN MEDIAL JUSQU'À SON ENTHÈSE





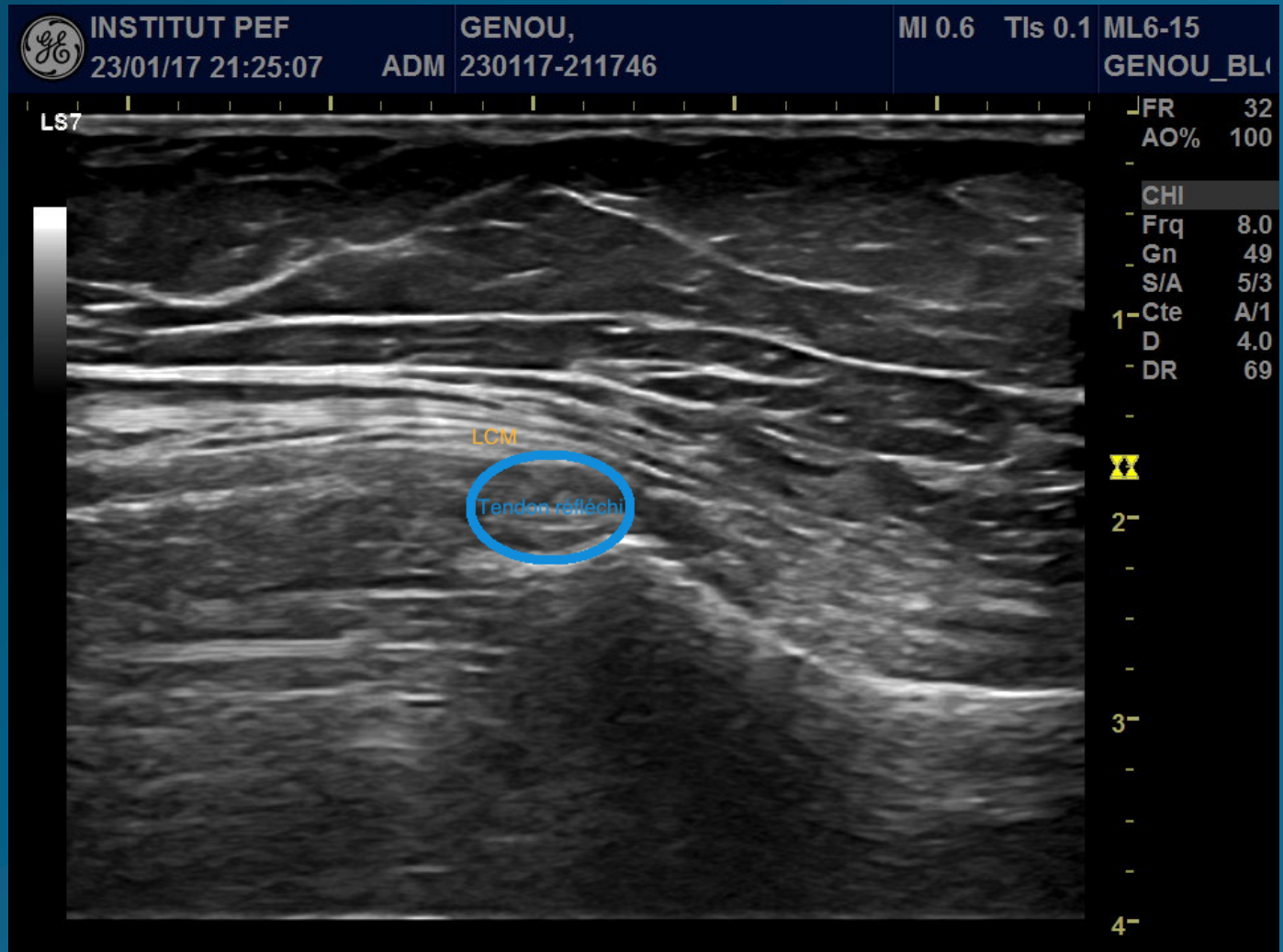
LA PHYSIO-ECHOGRAPHIE FONCTIONNELLE®

FORMATION

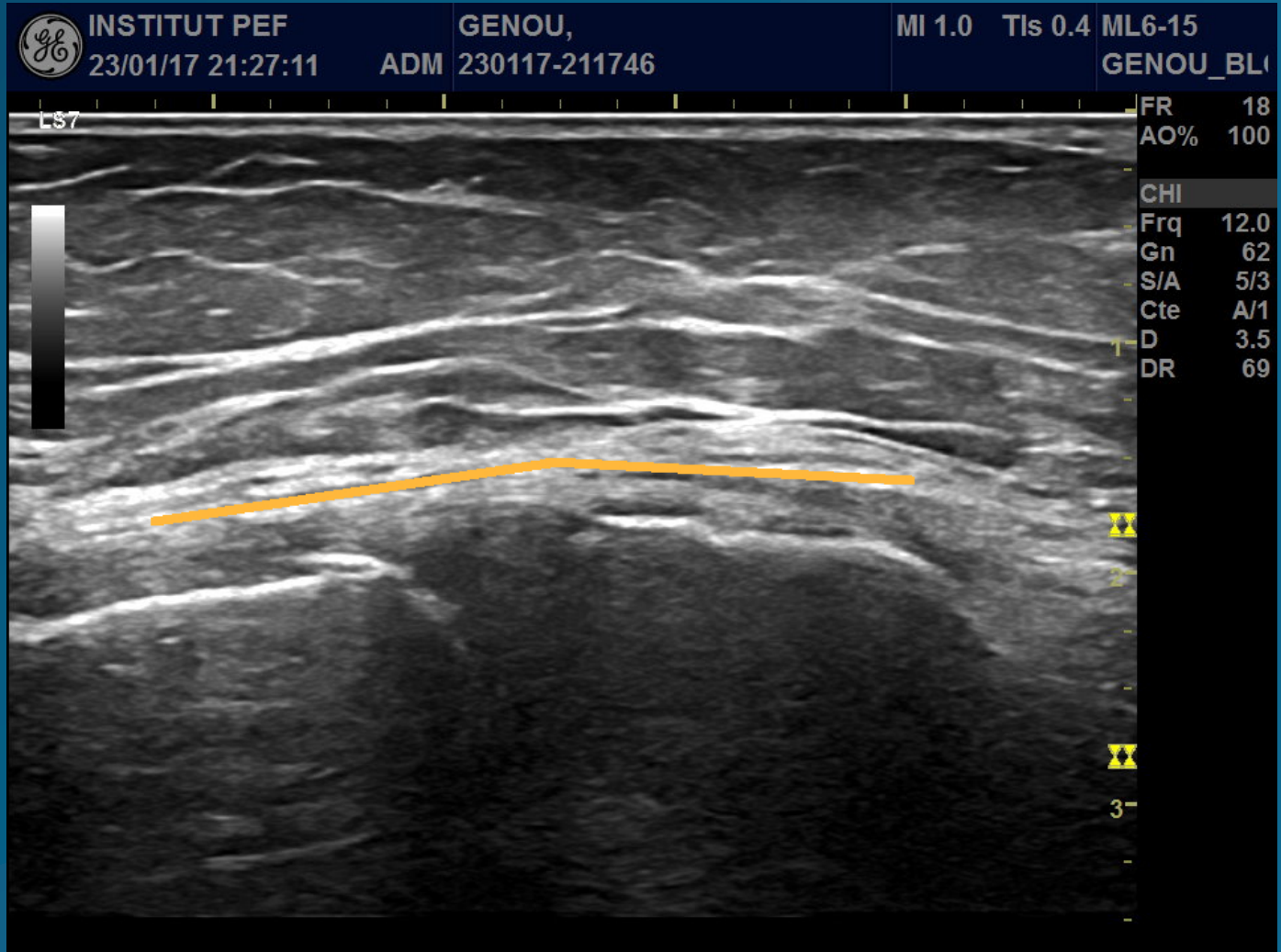


LE GENOU

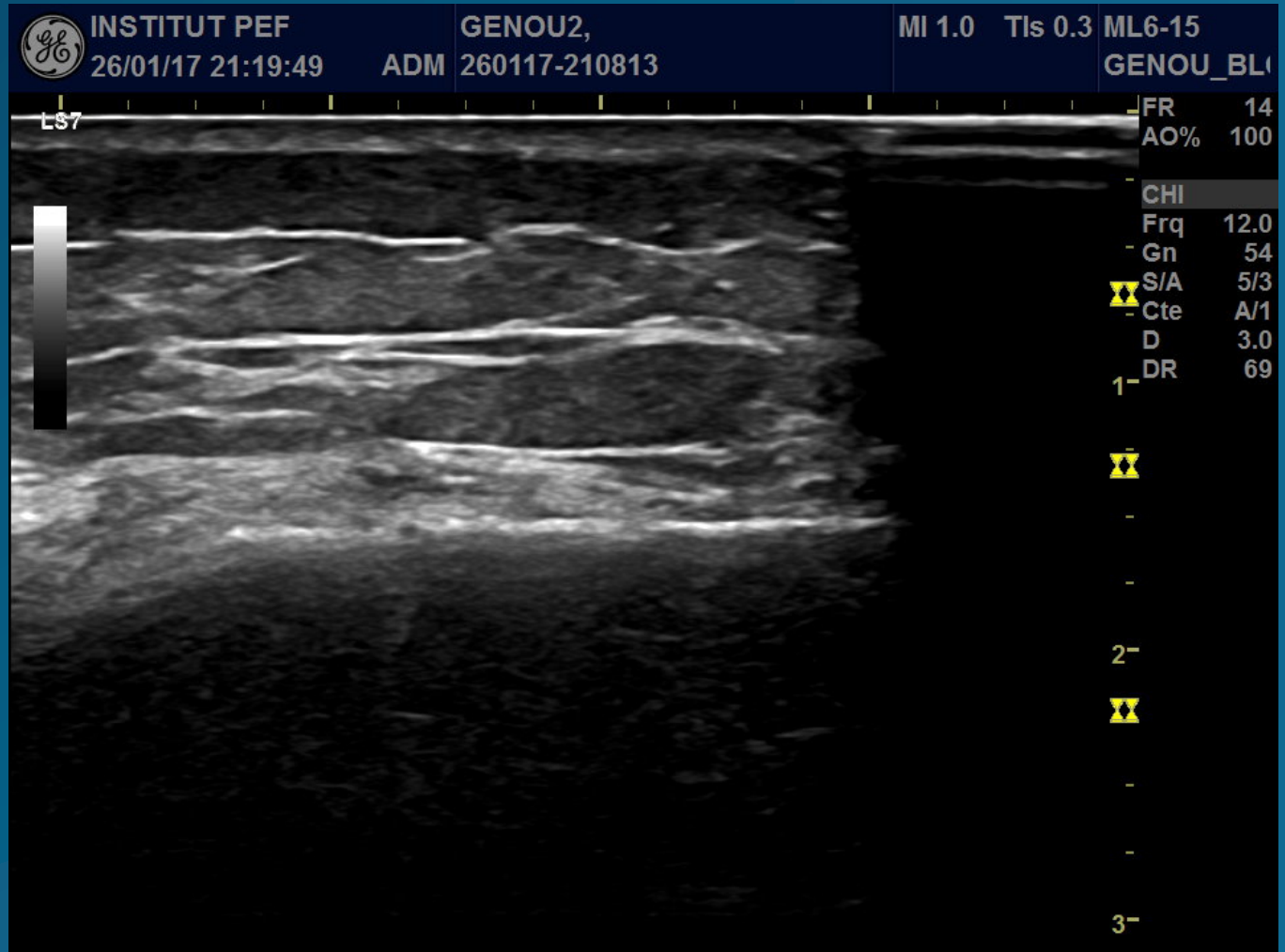
COUPE AXIALE DU TENDON REFLECHI DU SEMI-MEMBRANEUX



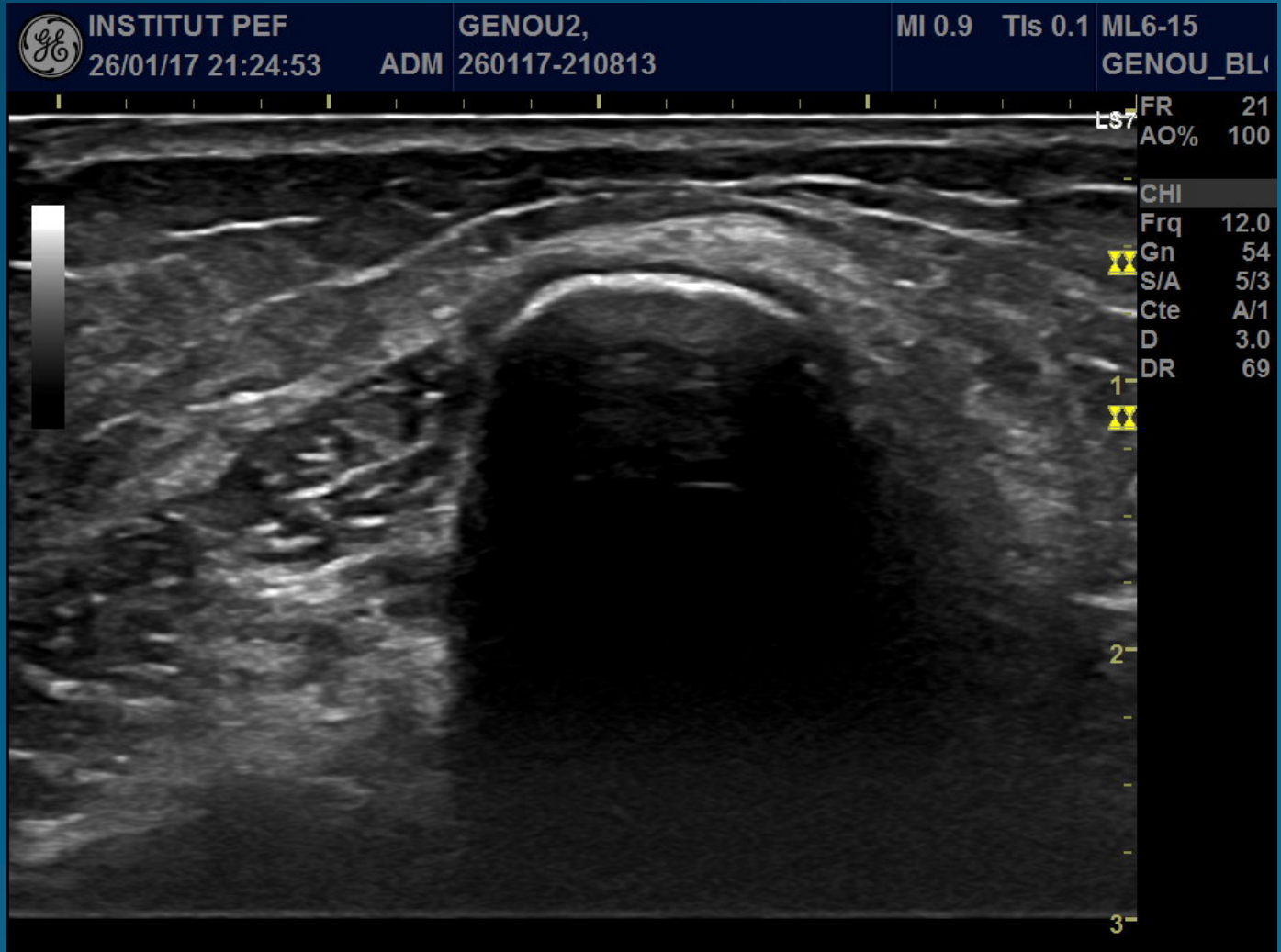
COUPE LONGITUDINALE DU LCM



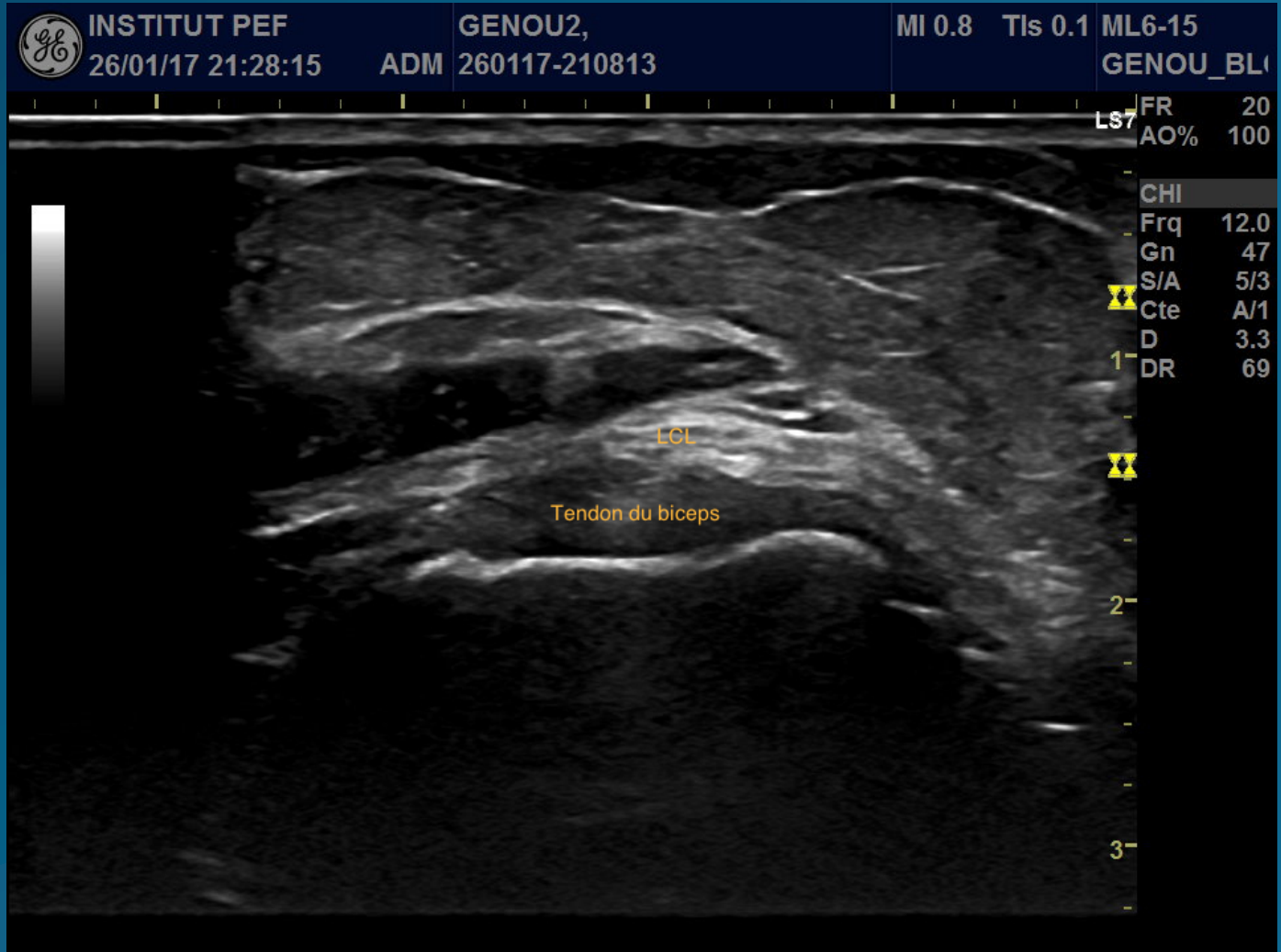
COUPE AXIALE DE L'INSERTION DISTALE DE LA PATTE D'OIE



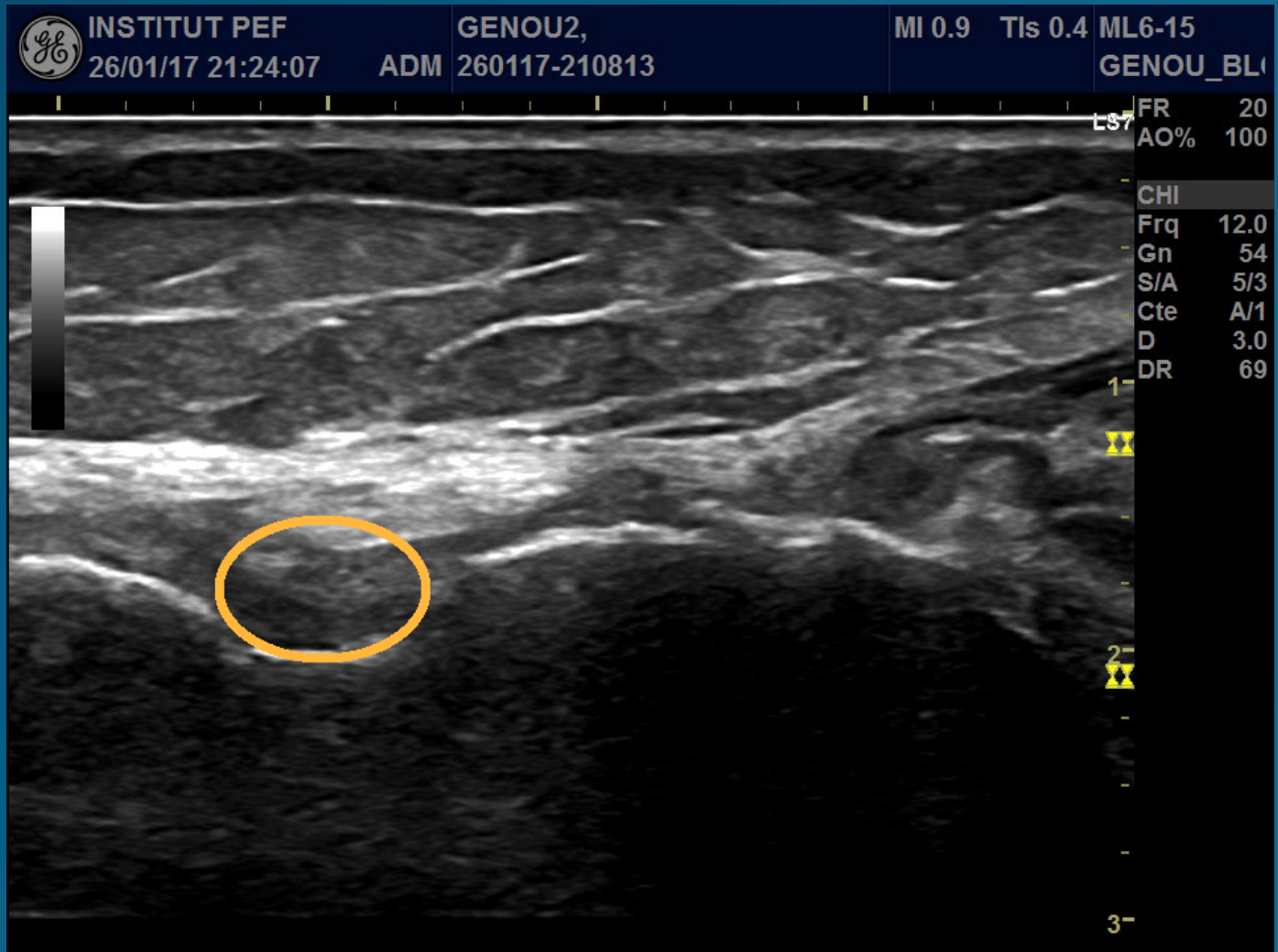
COUPE AXIALE DE L'INSERTION DISTALE DU BICEPS ET DU LCL



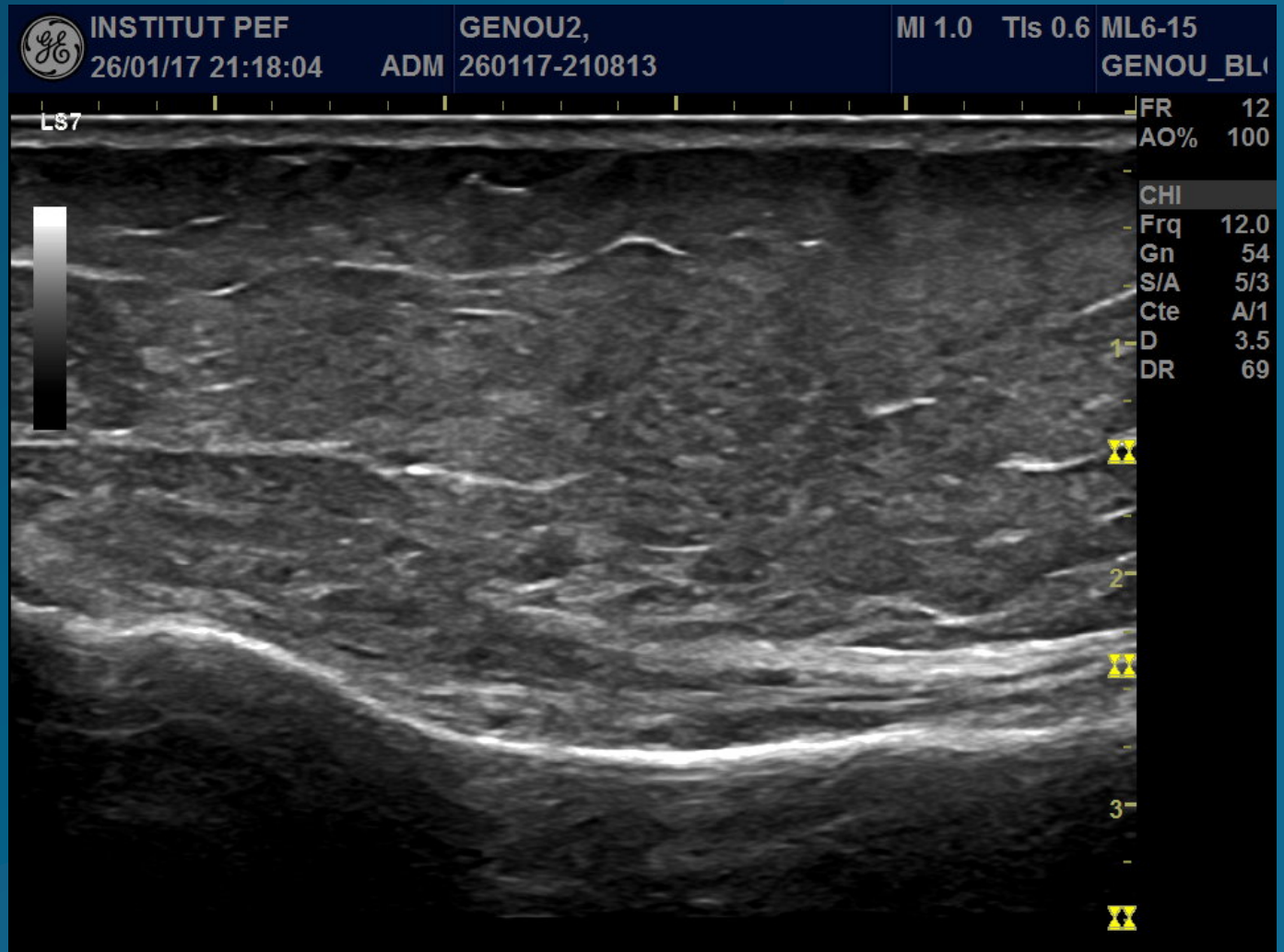
COUPE AXIALE DU LCL ET DU BICEPS FEMORAL



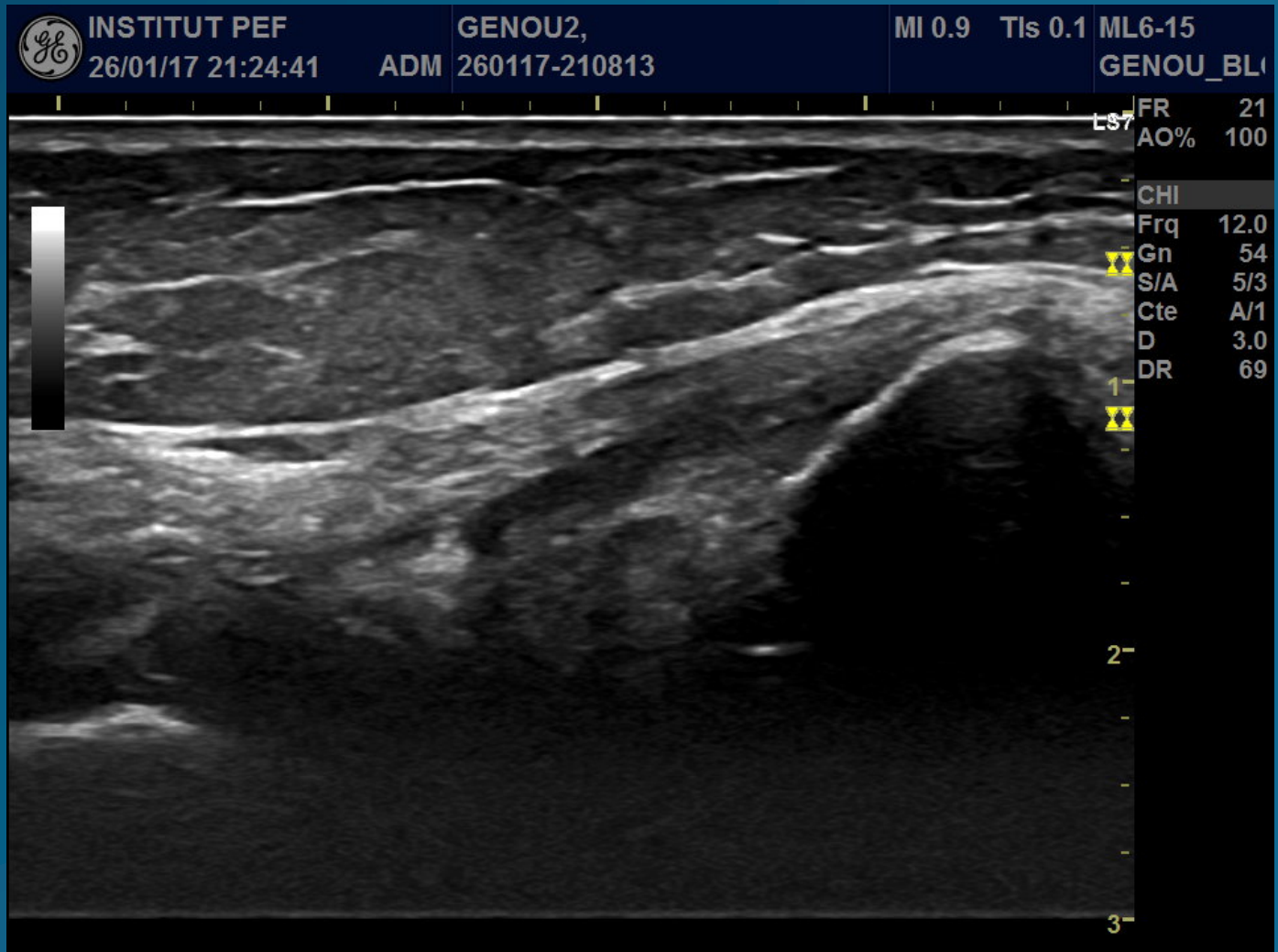
COUPE FRONTALE DE LA FOSSETTE POPLITÉE ET DE SON CONTENU



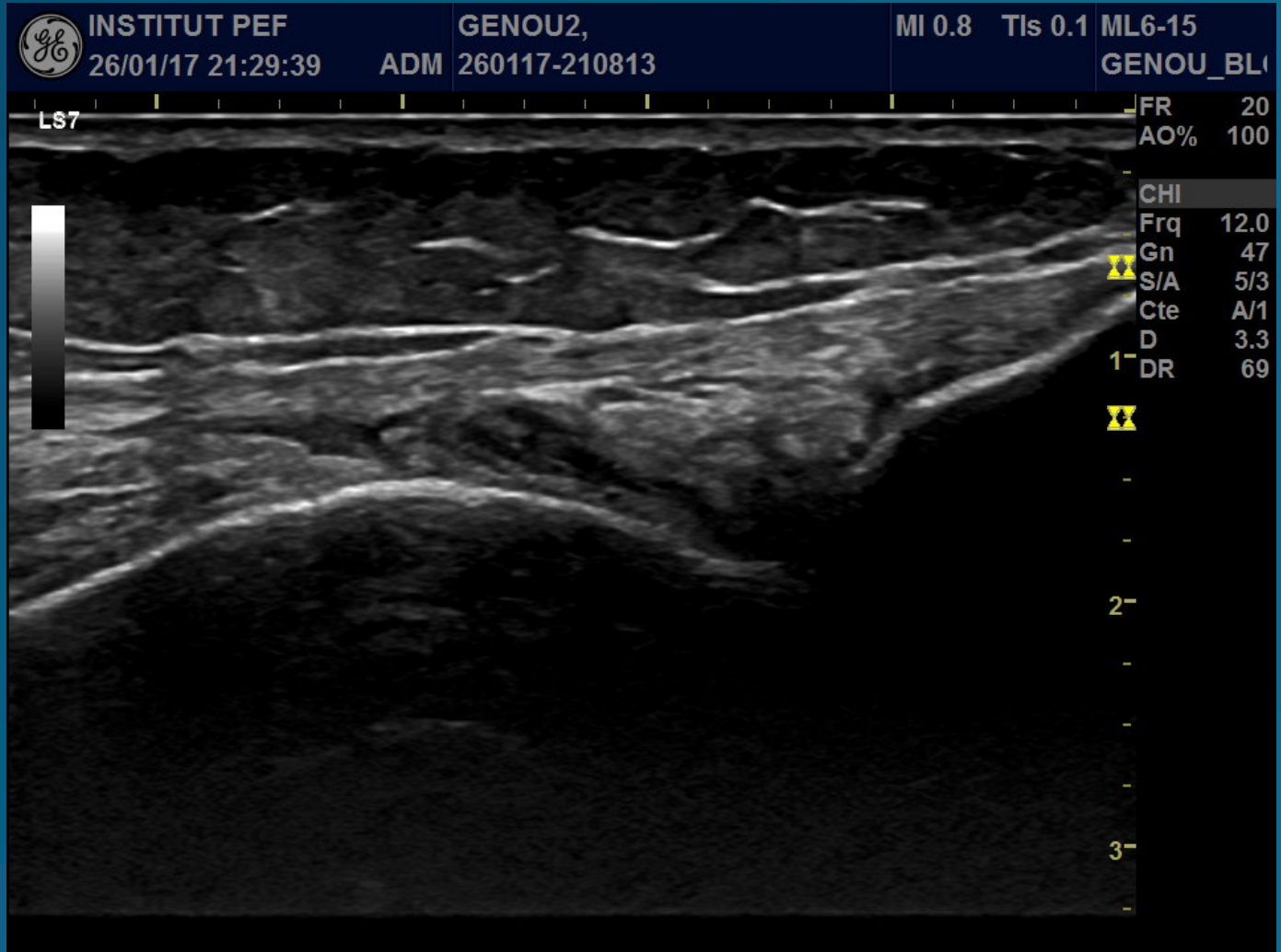COUPE LONGITUDINALE DE L'INSERTION DISTALE DE LA PATTE D'OIE



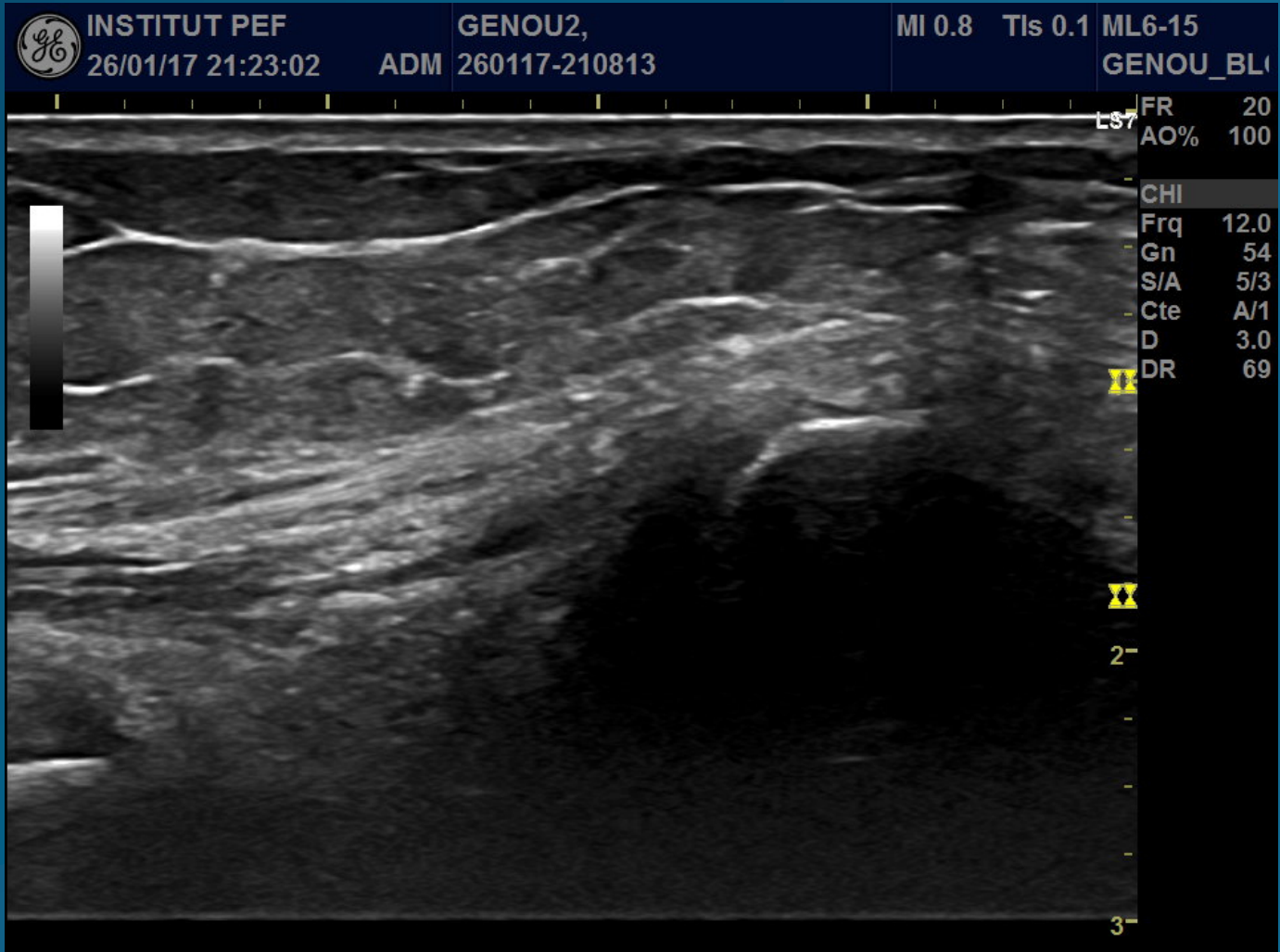
COUPE LONGITUDINALE DE L'INSERTION DU BICEPS JUSQU'À SON ENTHESE DISTALE



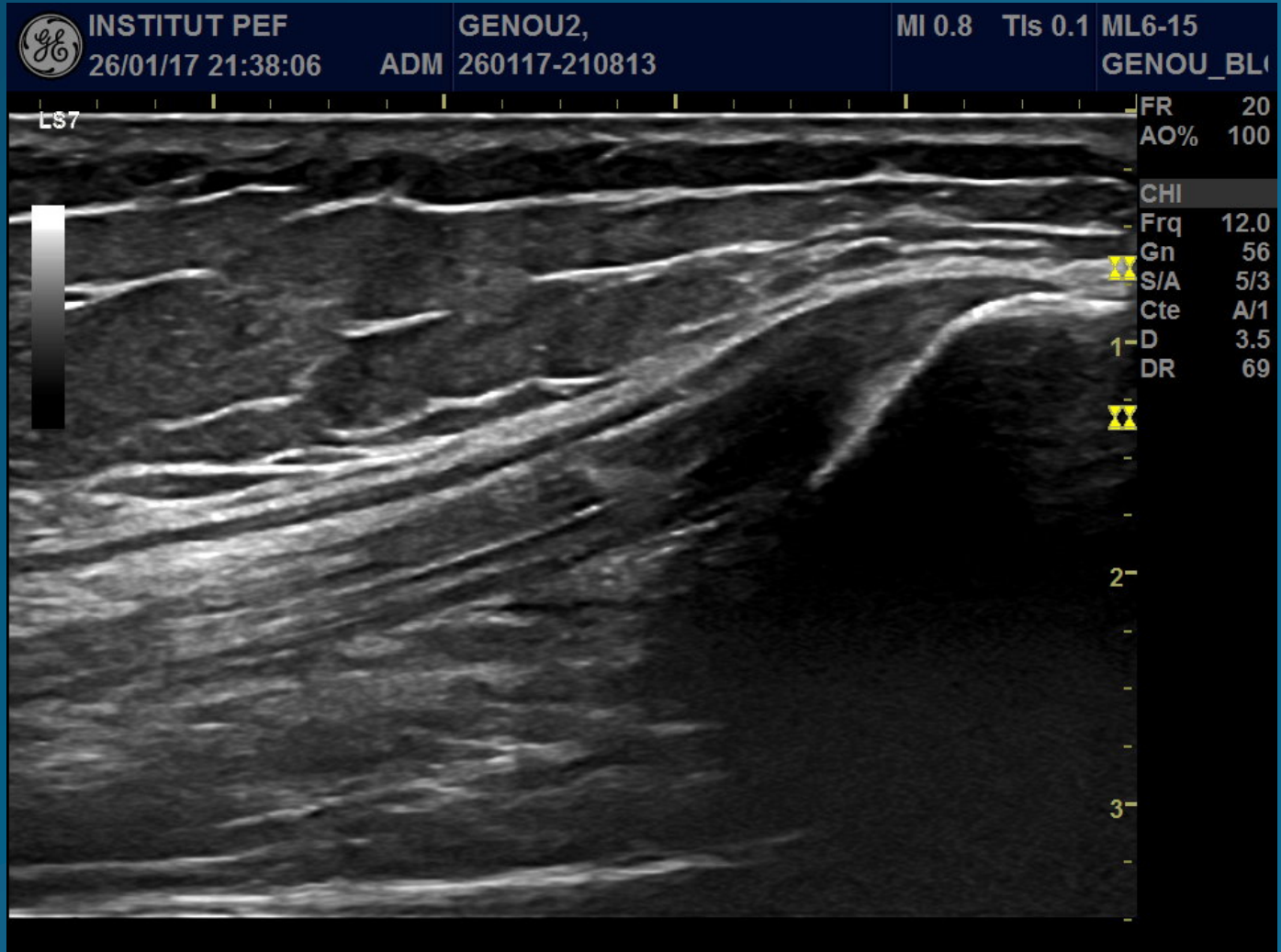
COUPE LONGITUDINALE DE LA BANDELETTE ILIO-TIBIALE JUSQU'À SON INSERTION TIBIALE



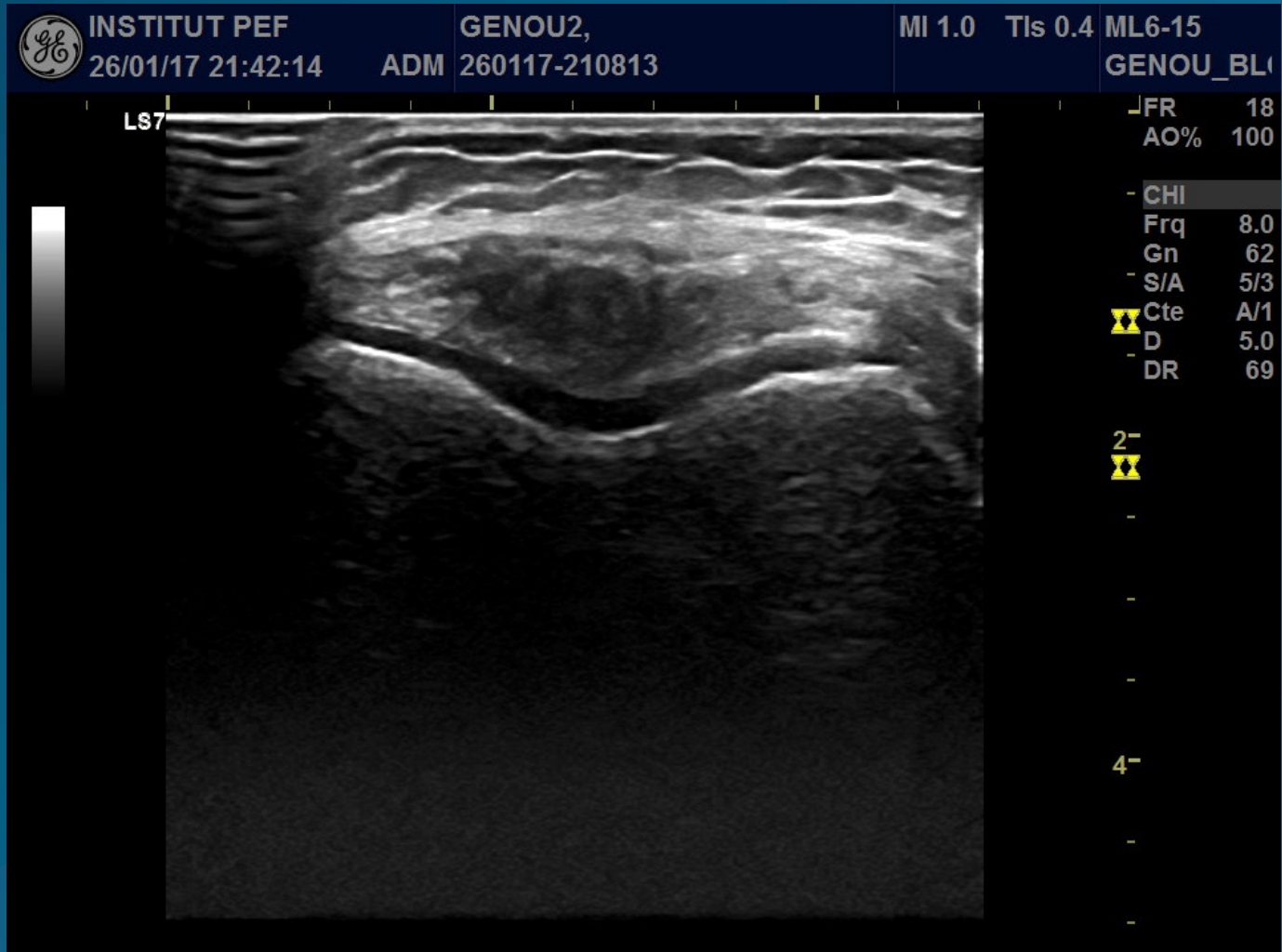
COUPE LONGITUDINALE DU LIGAMENT COLLATÉRAL LATÉRAL



COUPE LONGITUDINALE DU TENDON QUADRICIPITAL



ETUDE DE LA TROCHLÉE AVEC SON CARTILAGE EN COUPE AXIALE





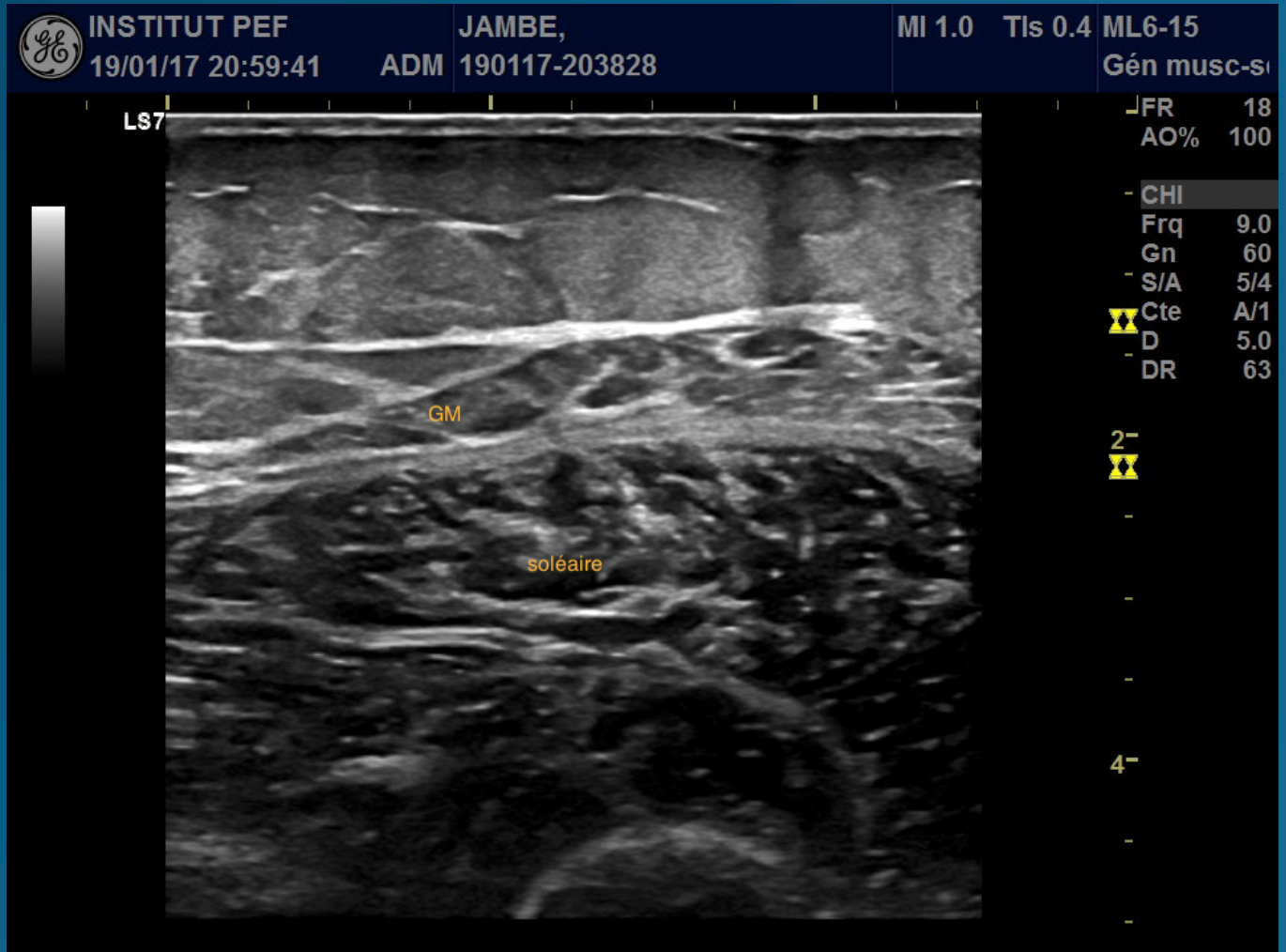
LA PHYSIO-ECHOGRAPHIE FONCTIONNELLE®

FORMATION

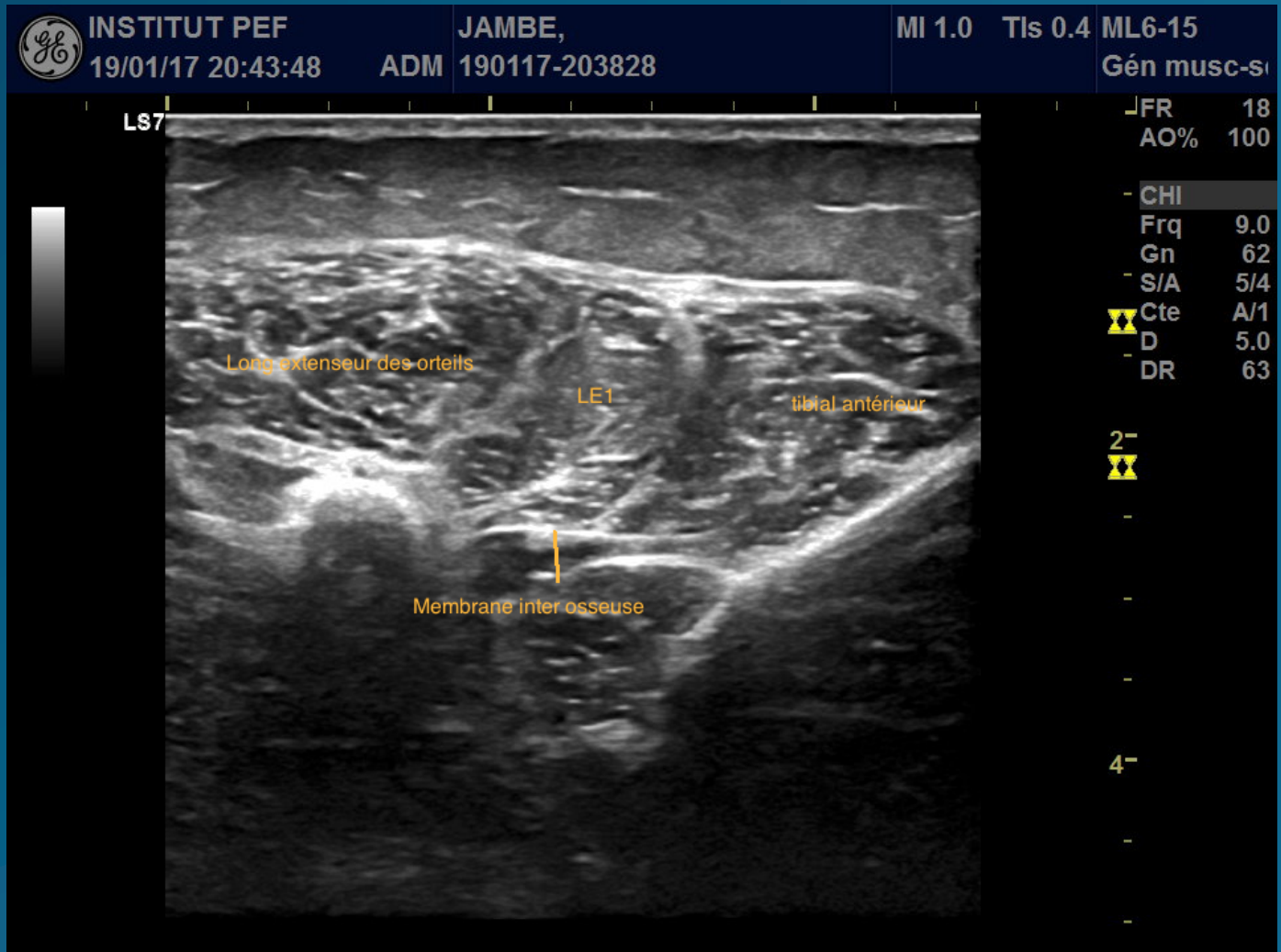


LA JAMBE

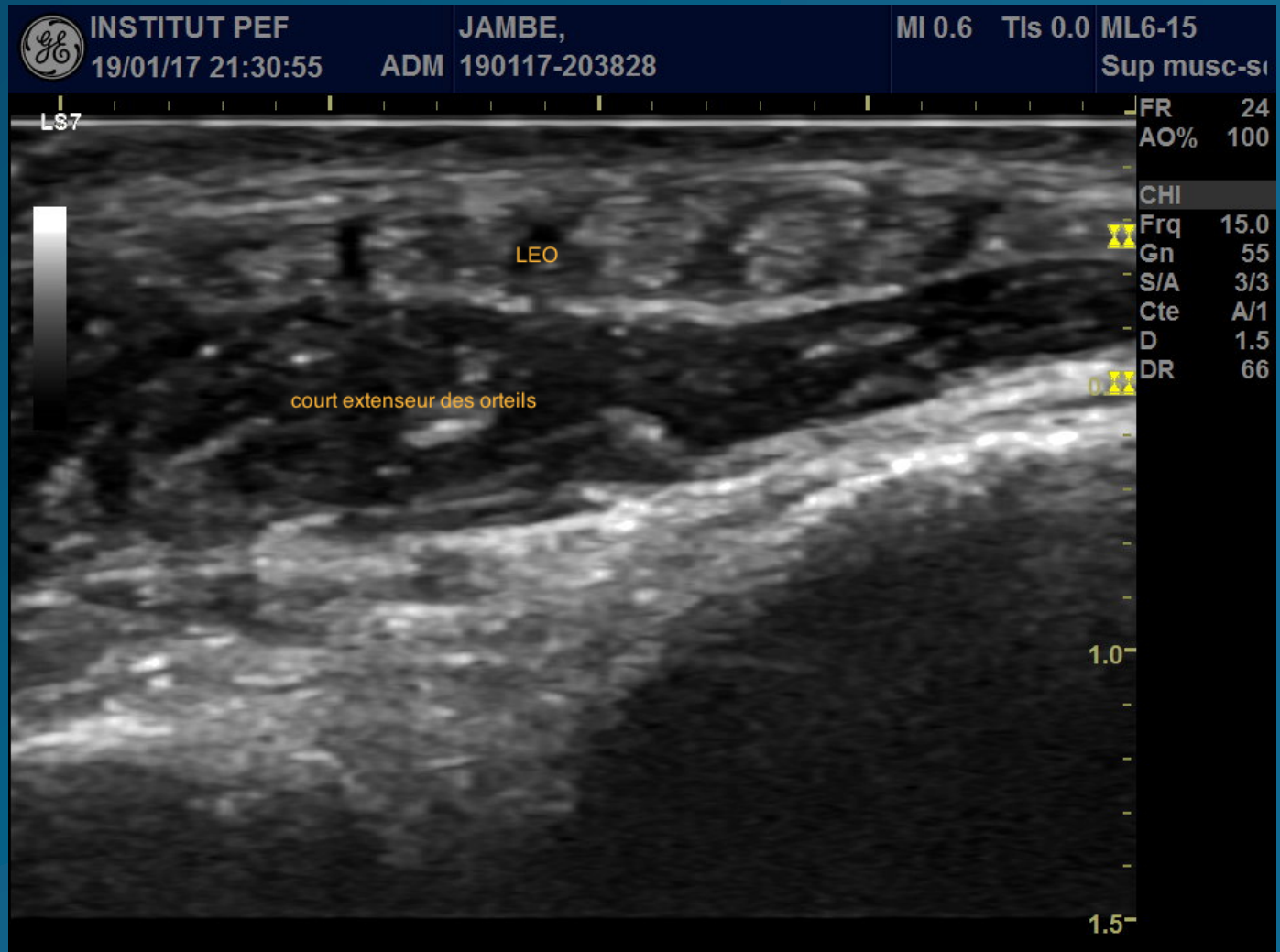
COUPE AXIALE DE L'INSERTION DISTALE DU MUSCLE GASTROCNEMIEN MEDIAL



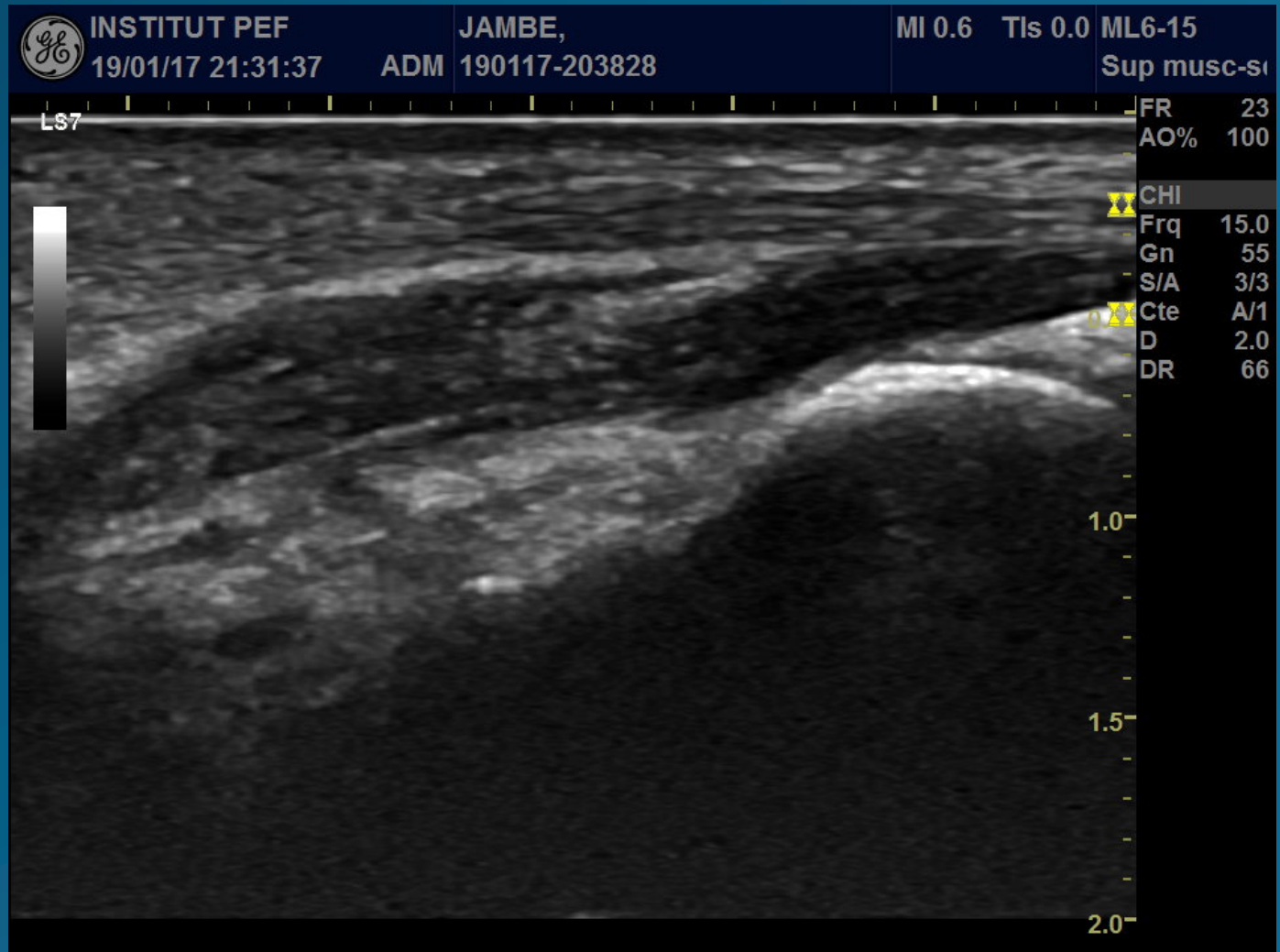
COUPE AXIALE DE LA LOGE ANTERIEUR DE JAMBE AU TIERS MOYEN



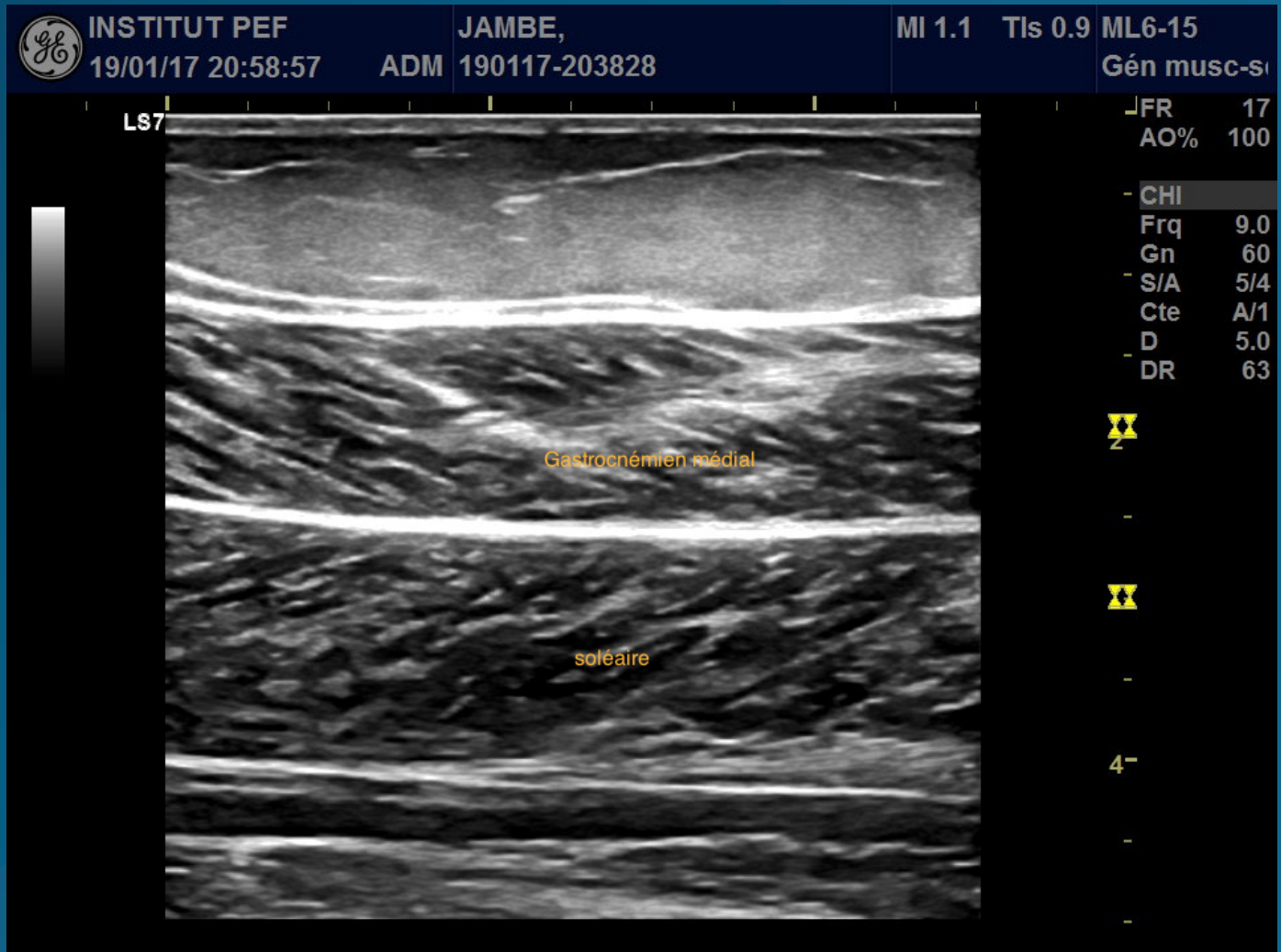
COUPE AXIALE DES LONG EXTENSEURS DES ORTEILS AU NIVEAU DU MEDIO PIED



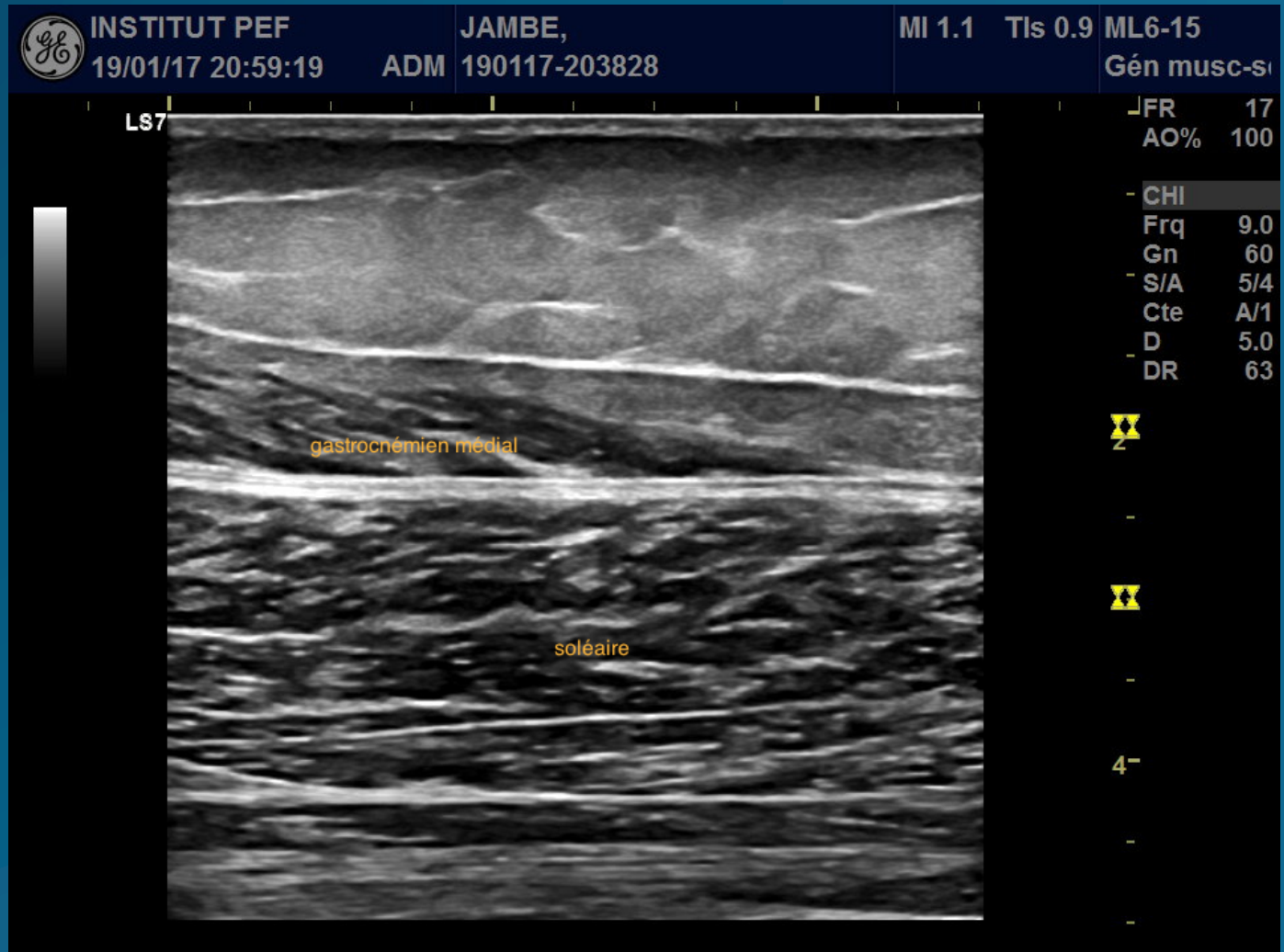
COUPE LONGITUDINALE DU TENDON COMMUN DES ORTEILS AU NIVEAU DU MEDIO PIED



COUPE SAGITTALE DU MUSCLE GASTROCNEMIEN MEDIAL



COUPE SAGITTALE DE L'INSERTION DU MUSCLE GASTROCNÉMIEN DISTAL





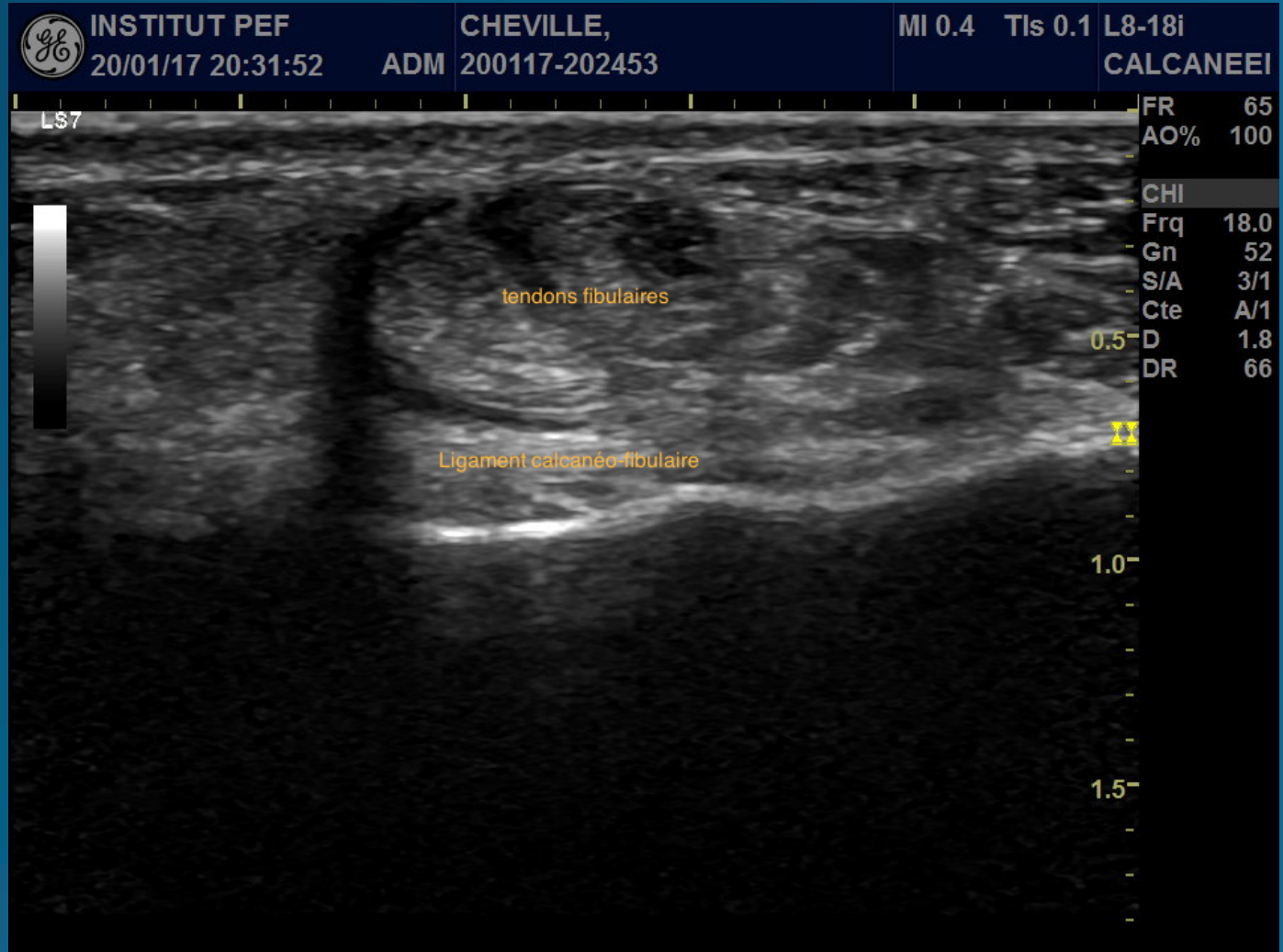
LA PHYSIO-ECHOGRAPHIE FONCTIONNELLE®

FORMATION

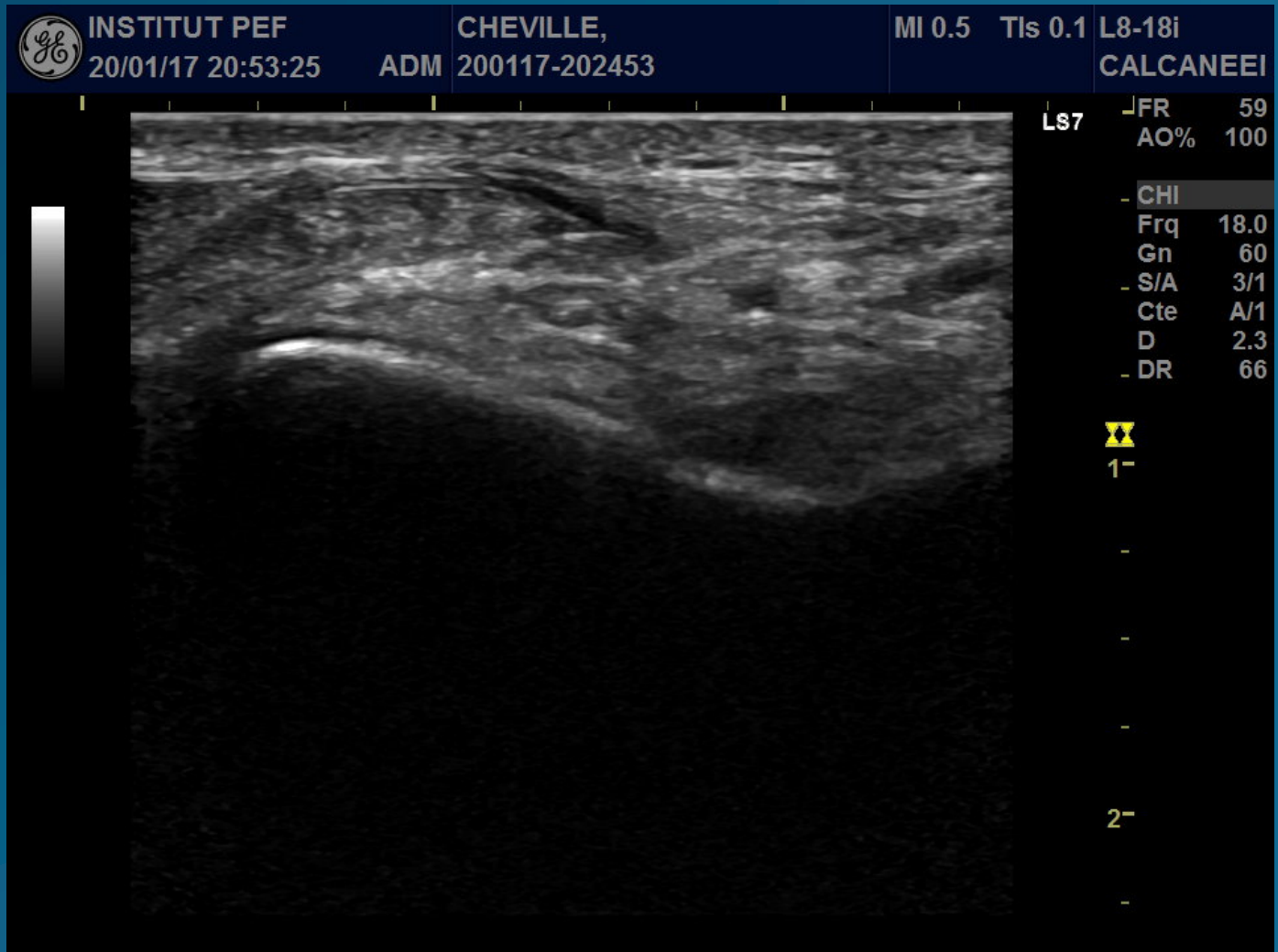


LA CHEVILLE

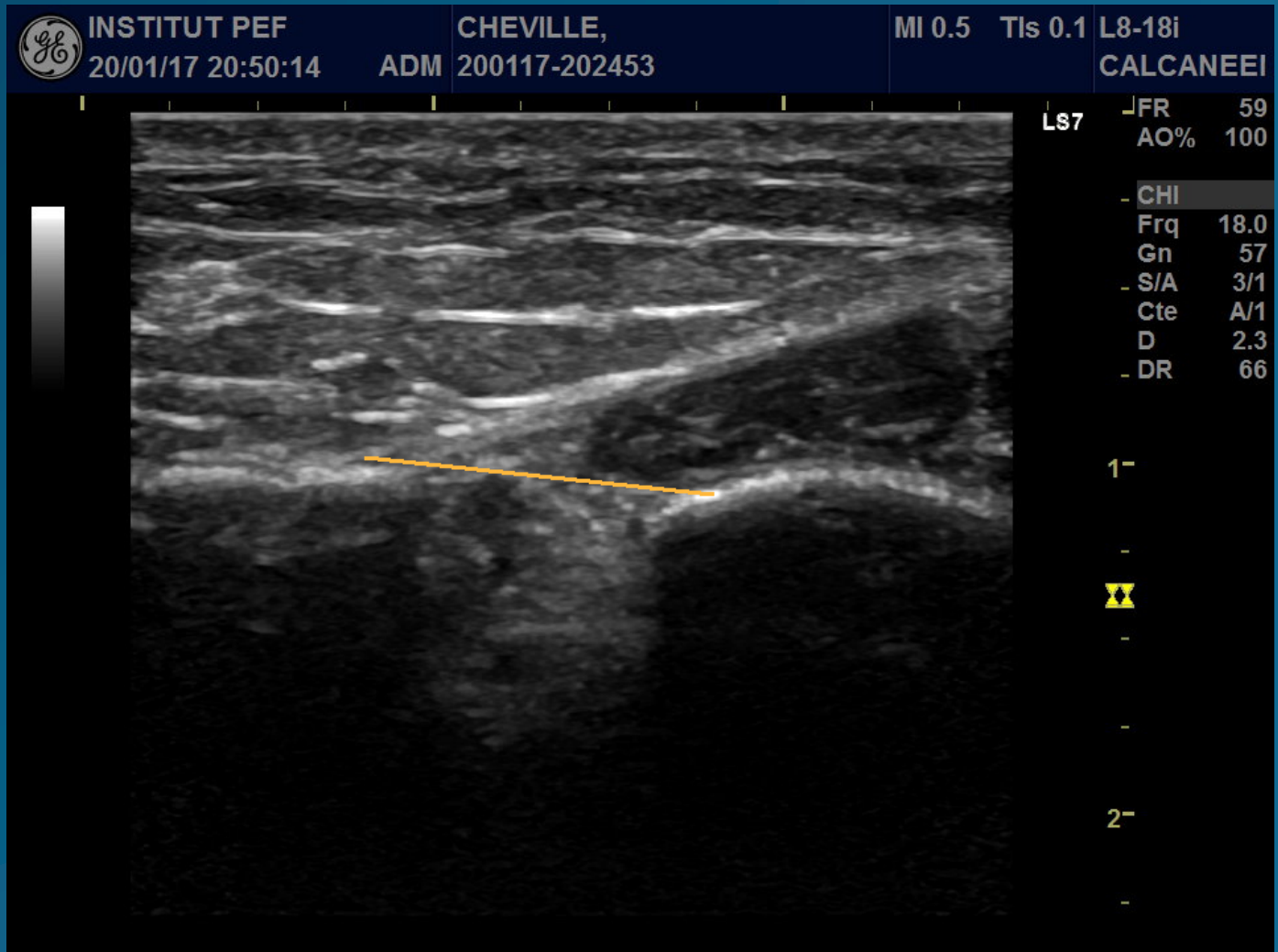
COUPE AXIALE DES TENDONS FIBULAIRES - RELATIO AVEC LE LIGAMENT CALCANEO- FIBULAIRE



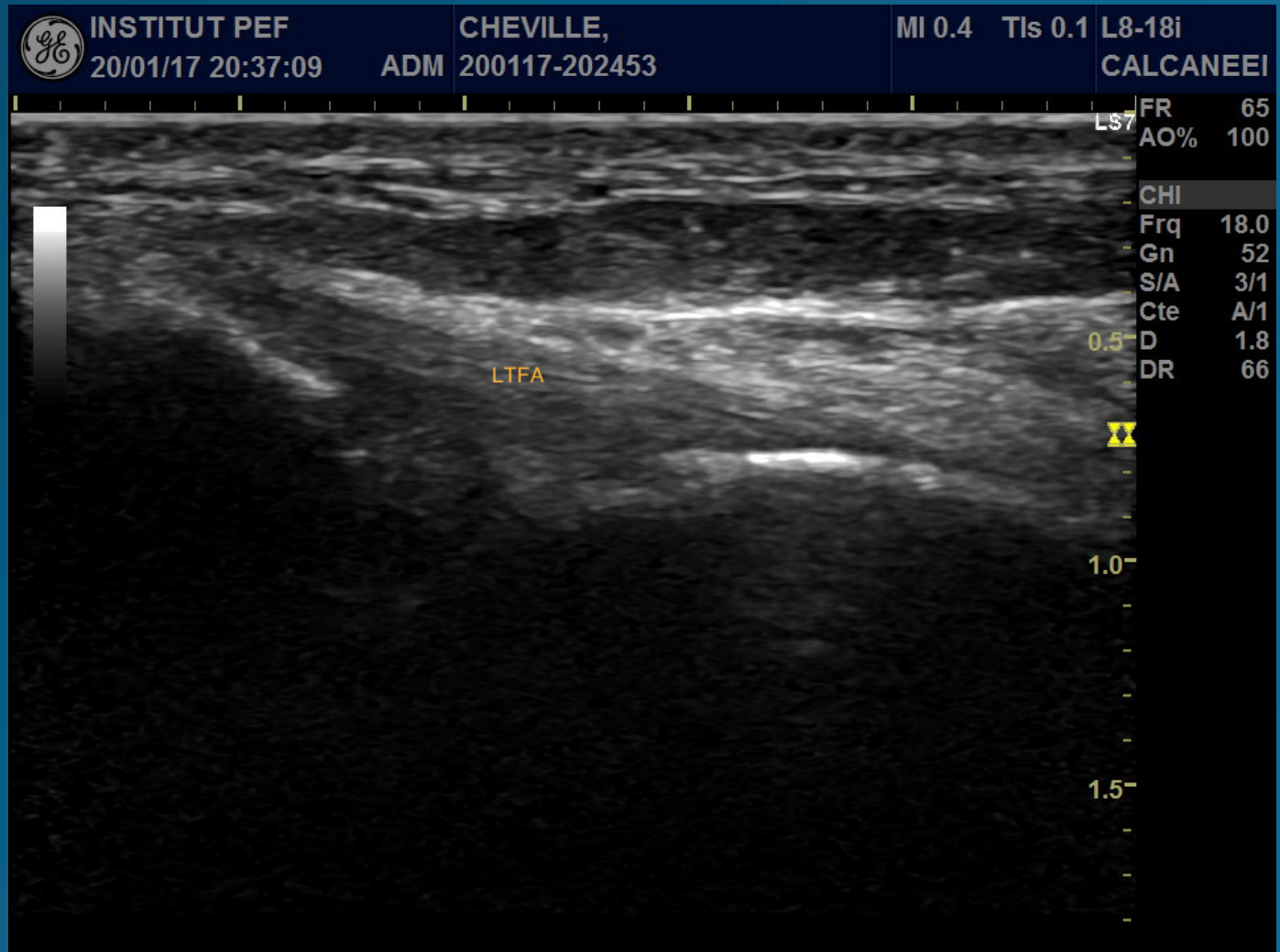
COUPE FRONTALE DE LA JOUE LATÉRALE DU TALUS



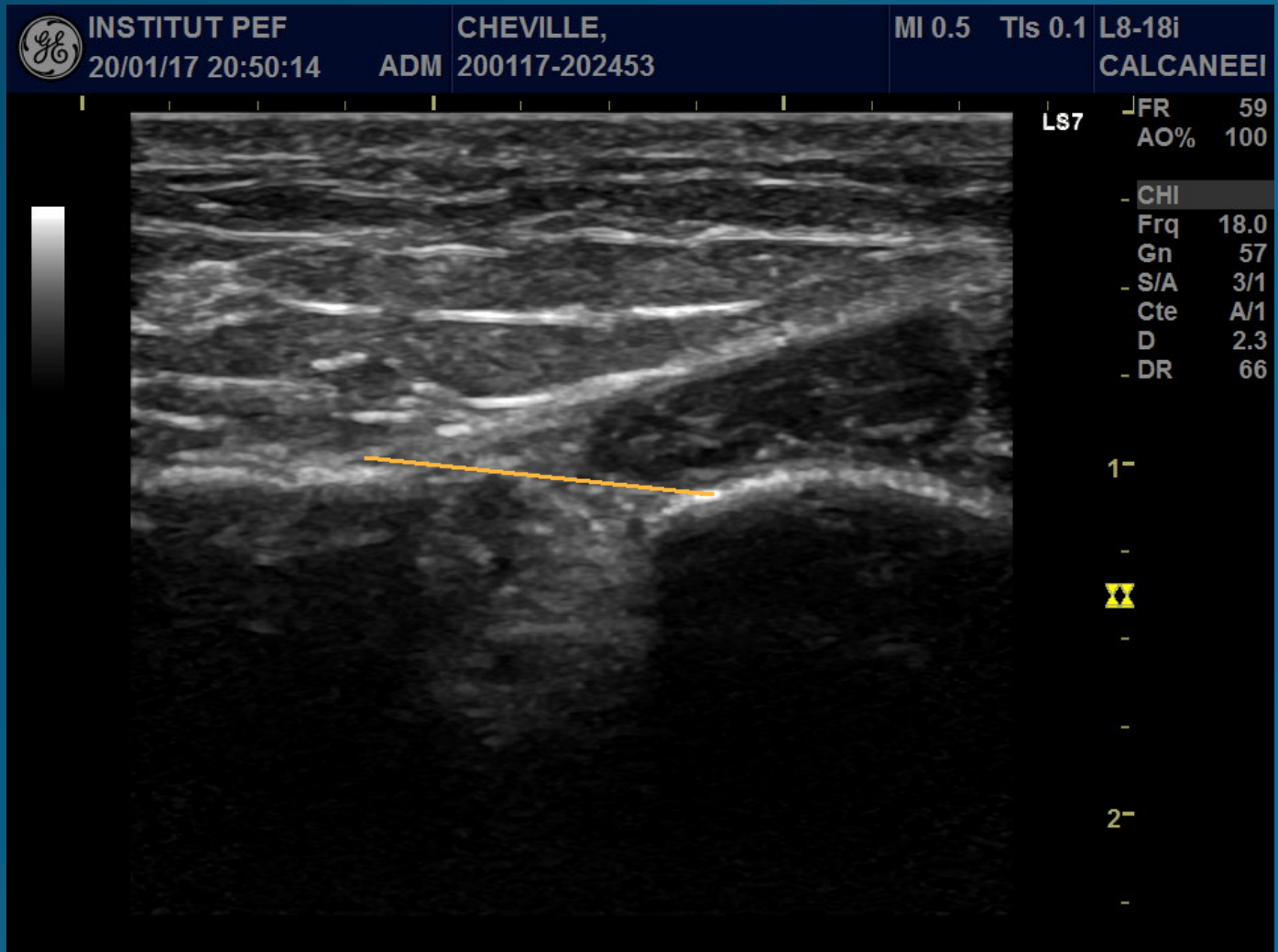
COUPE LONGITUDINALE DU LIGAMENT TIBIO FIBULAIRE ANTERO-INFERIEUR



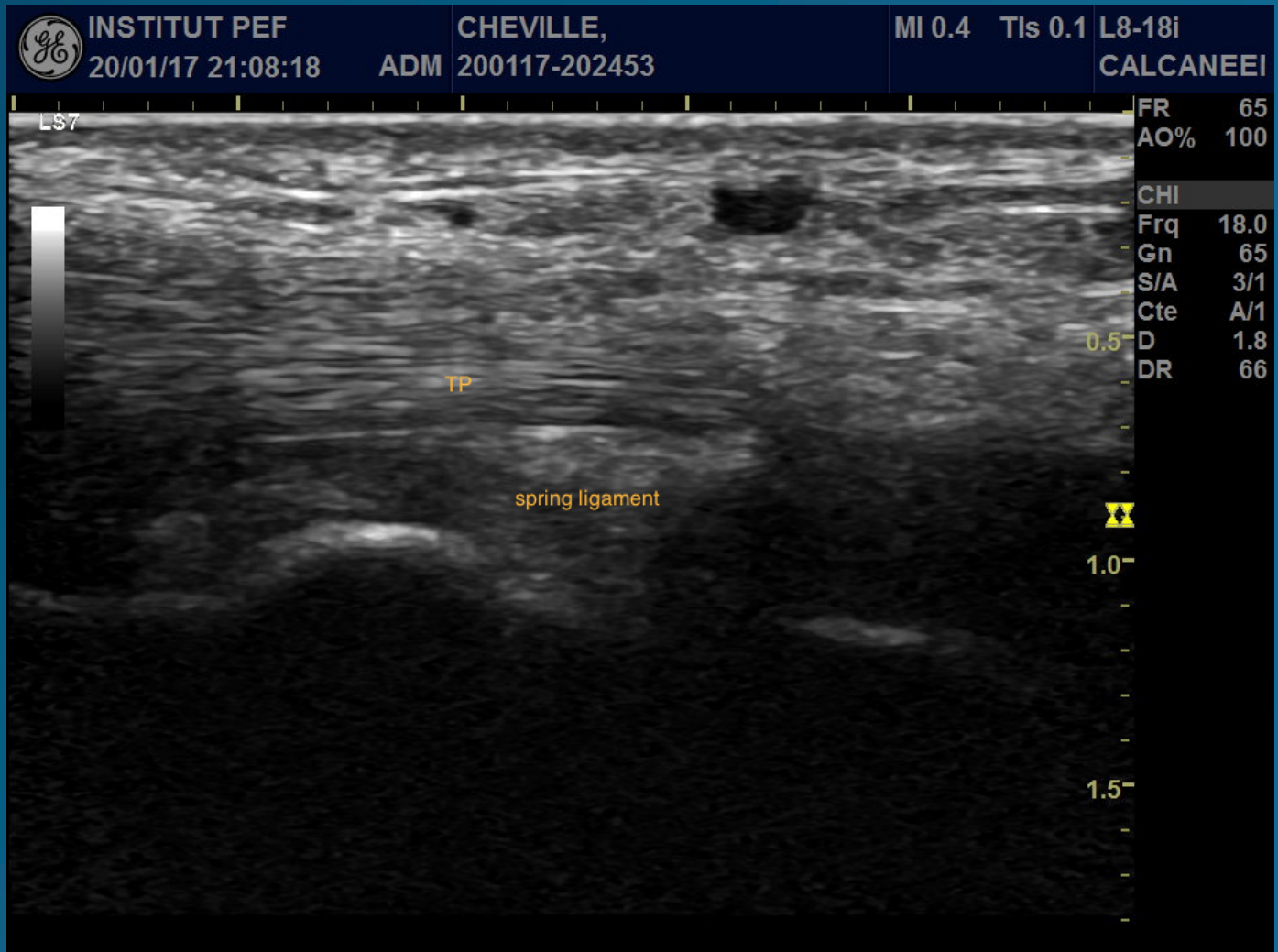
COUPE LONGITUDINALE DU LIGAMENT TALOFIBULAIRE ANTERIEUR



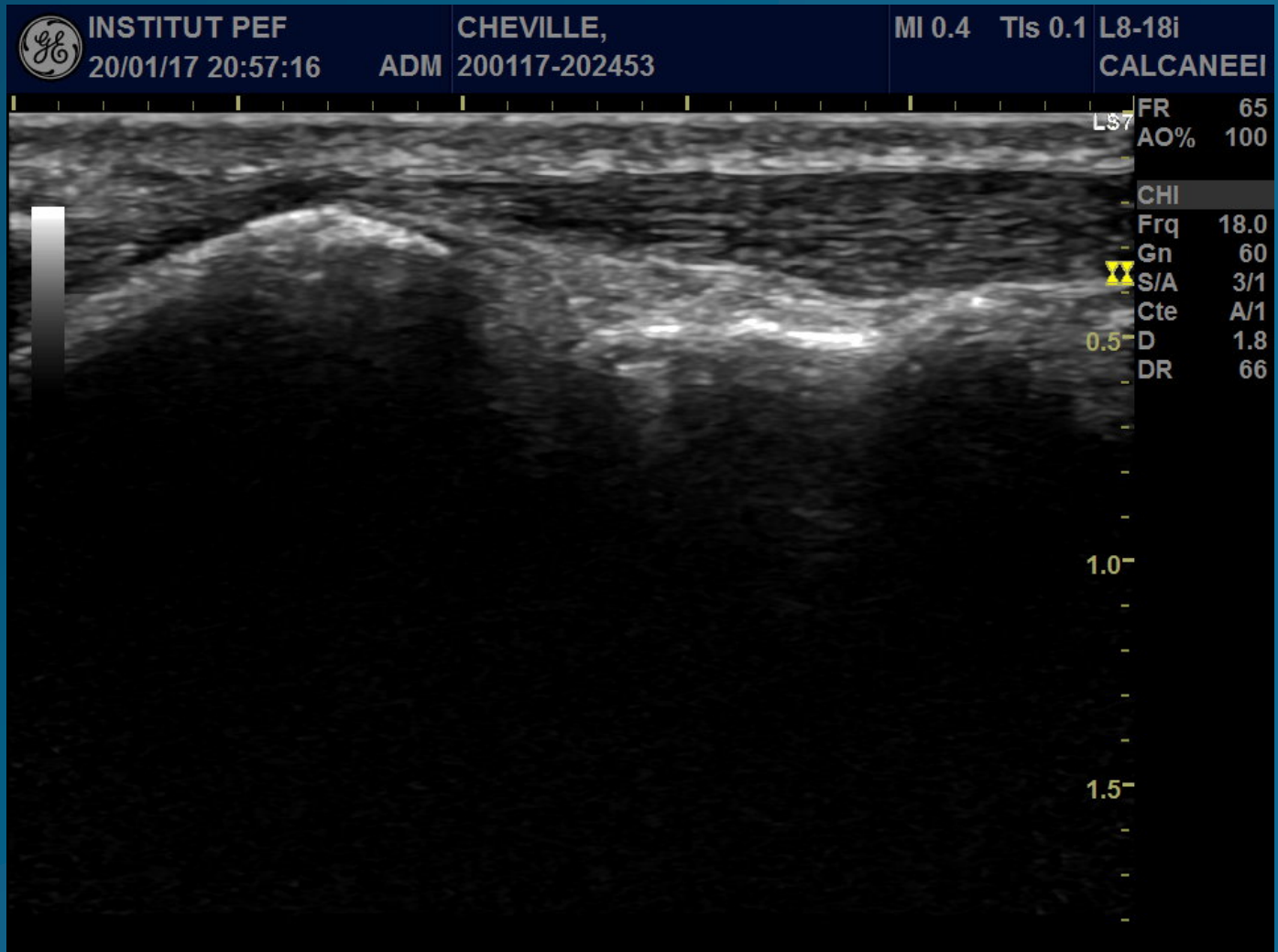
COUPE LONGITUDINALE DU LIGAMENT TIBIO FIBULAIRE ANTERO-INFERIEUR



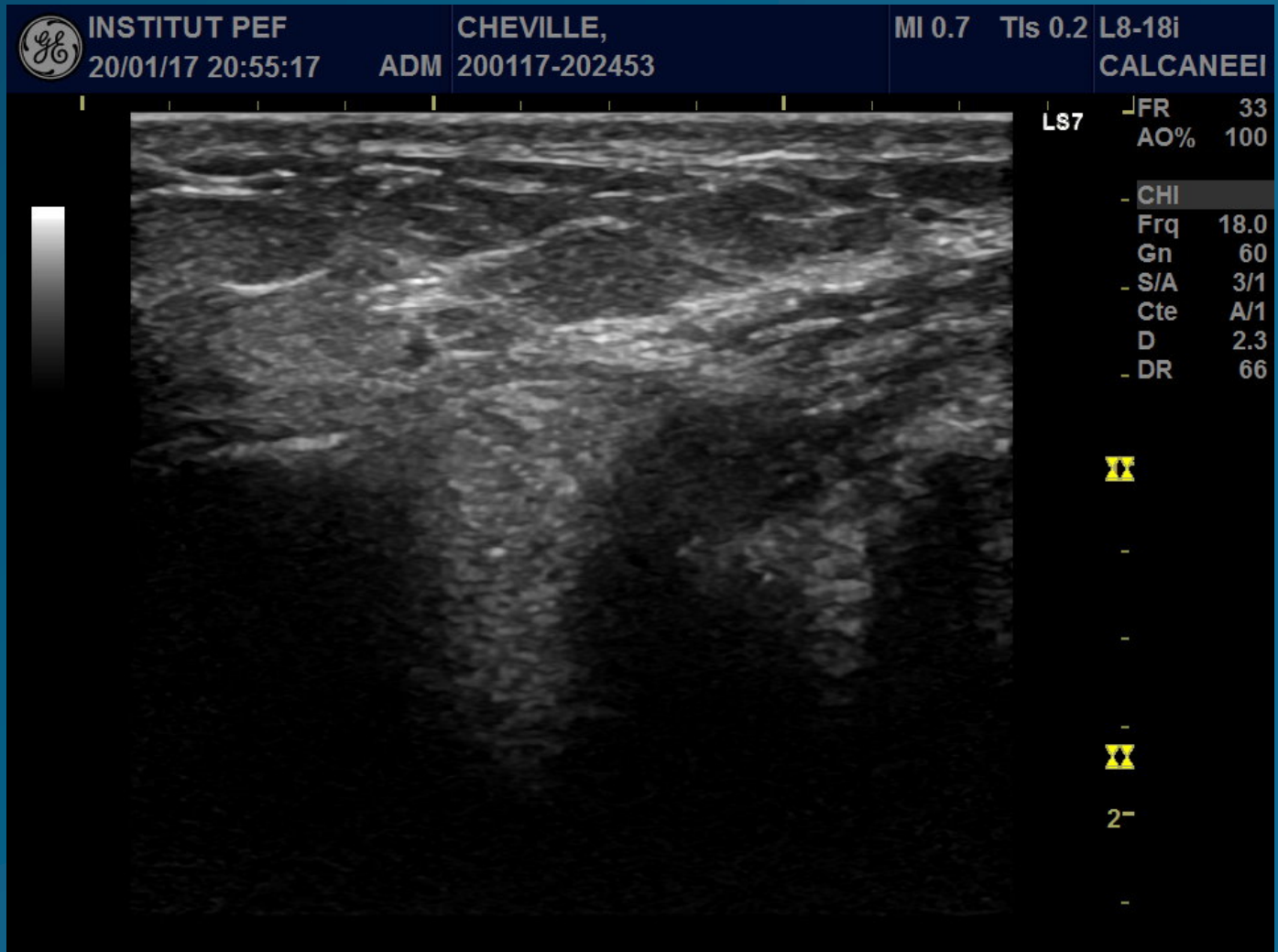
COUPE LONGITUDINALE DU TIBIAL POSTÉRIEUR



COUPE SAGITTALE DU LIGAMENT CALCANEO-CUBOÏDIEN



REPERAGE DU SINUS DU TARSE



SUIVEZ-NOUS

physio-echographie-fonctionnelle.fr

